

**UFRRJ**

**INSTITUTO DE VETERINÁRIA**

**CURSO DE PÓS-GRADUAÇÃO EM  
MEDICINA VETERINÁRIA**

**DISSERTAÇÃO**

**ASPECTOS CLÍNICOS E PATOLÓGICOS DA  
INTOXICAÇÃO EXPERIMENTAL POR *Pteridium*  
*arachnoideum* (Dennstatiaceae) EM EQUINOS**

**Bruno José Martini-Santos**

**2010**



**UNIVERSIDADE FEDERAL RURAL DO RIO DE JANEIRO  
INSTITUTO DE VETERINÁRIA  
CURSO DE PÓS-GRADUAÇÃO EM MEDICINA VETERINÁRIA  
PATOLOGIA E CIÊNCIAS CLÍNICAS**

**ASPECTOS CLÍNICOS E PATOLÓGICOS DA INTOXICAÇÃO  
EXPERIMENTAL POR *Pteridium arachnoideum* (Dennstatiaceae)  
EM EQUINOS**

**BRUNO JOSÉ MARTINI-SANTOS**

*Sob a Orientação do Professor*

**Carlos Antônio Maria Hubinger Tokarnia**

Dissertação submetida como requisito parcial para obtenção do grau de **Mestre em Ciências**, pelo Curso de Pós-Graduação em Medicina Veterinária, Área de Concentração Patologia Animal.

Seropédica, RJ  
Fevereiro de 2010

636.108959

S237a

T

Santos, Bruno José Martini, 1984-

Aspectos clínicos e patológicos da intoxicação experimental por *Pteridium arachnoideum* (Dennstatiaceae) em eqüinos / Bruno José Martini Santos. - 2010.

71f.

Orientador: Carlos Maria Antonio Hubninger Tokarnia.

Dissertação (mestrado) - Universidade Federal Rural do Rio de Janeiro, Curso de Pós - Graduação em Medicina Veterinária.

Bibliografia; f. 54-56.

1. Eqüino - Toxicologias - Teses. 2. *Pteridium* - Toxicologia - Teses. 3. Plantas venenosas - Teses. 4. Toxicologia veterinária - Teses. I. Tokarnia, Carlos Hubniger, 1929-. II. Universidade Federal Rural do Rio de Janeiro. Curso de Pós - Graduação em Medicina Veterinária. III. Título.

**UNIVERSIDADE FEDERAL RURAL DO RIO DE JANEIRO  
INSTITUTO DE VETERINÁRIA  
CURSO DE PÓS-GRADUAÇÃO EM MEDICINA VETERINÁRIA**

**BRUNO JOSÉ MARTINI SANTOS**

Dissertação submetida como requisito parcial para obtenção do grau de **Mestre em Ciências**, no curso de Pós-Graduação em Medicina Veterinária, Área de Concentração em Patologia Animal.

DISSERTAÇÃO APROVADA EM \_\_\_/\_\_\_/\_\_\_

---

Carlos Hubinger Tokarnia, Prof. L.D., UFRRJ.  
(Orientador)

---

Jürgen Döbereiner. MV, Dr. hc., Embrapa.

---

Flavio Augusto Soares Graça . M.V., Dr., UCB.

*Esta obra eu dedico aos meus familiares, meu Pai, meu irmão e especialmente minha mãe, minha avó (Lourdes) pela doação de seus sacrifícios durante minha trajetória até aqui. A minha noiva pelo amor e companheirismo sem limites. Aos meus mestres Dr. Murilo Rocha Boghosian, Dr. Alexandre Galvão e principalmente ao Prof. Carlos Tokarnia minhas eternas fontes de inspiração.*

## AGRADECIMENTOS

*É com extrema satisfação que encerro mais uma importante etapa da minha vida. Um dia o sonho de cursar o mestrado parecia muito longe e por sorte, pude trilhar um caminho cheio de pessoas que de uma maneira ou de outra confiaram, me apoiaram, incentivaram ou mesmo se doaram para que aquele sonho, antes borrado como uma miragem no deserto, hoje se tornasse realidade.*

Agradeço primeiramente a todos que tornaram possível a realização deste trabalho. Deste os trabalhadores rurais, “Tonho”, Adilson, Dantes e seus filhos, aos amigos e alunos que um dia molharam suas camisas com a água da chuva ou seu próprio suor durante a árdua tarefa de coletar 2.600 kg de samambaia.

Aos meus familiares que nunca me negaram quando a eles estendi a minha mão. A eles meus profundos agradecimentos pelo entendimento da minha ausência mesmo quando os problemas abalavam nossa estrutura familiar. Agradeço ao meu irmão Felipe Martini, minha Mãe Josiane, meu Pai José Hugo, minha Avó Lourdinha, minha Noiva Márcia, a mais bela do mundo, Minha Tia Rosane e seus Filhos Renan e Verônica. Meu avô José Martini “*in memoriam*”.

Ao professor e orientador Carlos H. Tokarnia pelo belíssimo exemplo profissional e pessoal. Agradeço por me aceitar como orientado, me entender quando, de alguma forma, falhei e me guiar nos caminhos durante as atividades experimentais. Ter o prazer de me sentar ao seu lado para trabalhar foi minha maior conquista durante o curso, pois seus ensinamentos durante aquelas horas em que passamos juntos foram muito além do que plantas e patologia.

Ao Professor Paulo V. Peixoto por dividir sua grande experiência profissional na área da patologia veterinária sempre que precisei, seja durante as aulas ou mesmo sua valiosa opinião em casos onde meu conhecimento não era capaz de interpretar corretamente o que meus olhos olhavam e não viam. O maior patologista com o qual tive o prazer de conviver até hoje.

A professora Marilene Farias de Brito por me acolher desde o dia em que coloquei pela primeira vez meus pés na Universidade Rural no intuito de estudar Patologia Veterinária. Foram inúmeros ensinamentos... Muito obrigado.

A Professora Ticiania França, pela paciência e prontidão nas tutorias em histopatologia. Nunca vou esquecer nenhum ensinamento, especialmente o diagnóstico de melanomas amelanóticos!

Ao casal Botteon por conduzirem brilhantemente nosso curso de pós-graduação a custas de muito trabalho e dedicação.

A todos os professores, profissionais e secretárias do curso de pós-graduação em Medicina Veterinária da UFRRJ.

Ao mestre Dr. Alexandre Galvão, que com palavras não conseguira agradecer como deveria. Por inúmeras vezes representou a figura de um Pai para mim. Sei que minhas palavras não serão suficientes, mas de qualquer forma, Muito Obrigado! Sem me esquecer de seu filho e aluno Caio Galvão que por muitas vezes foi decisivo nos trabalhos experimentais

Ao professor e amigo Murilo Rocha Boghosian por um dia fazer despertar meu interesse pelo estudo e dedicação a Patologia Veterinária.

Aos amigos que fiz na UFRRJ: Saulo Caldas, Michel Helayel, Tiago Peixoto, Bruno Leite, Aline Diefenbach, Elise, Naiara Maran, Ana Paula Aragão e Vivian Nogueira. Agradeço por tudo e todos os dias em que estivemos juntos. Sem dúvida foi muito prazeroso conhece-los.

Em especial agradeço aos amigos Tiago Peixoto pela amizade e companheirismo durante as atividades acadêmicas. Ana Paula Aragão pela enorme ajuda na conclusão deste trabalho e por ser minha mãe emprestada aqui ou em qualquer lugar no mundo onde estejamos juntos. Ao meu amigo Bruno Leite pelos muitos ensinamentos durante o pouco tempo em que estivemos juntos, e certamente, os que estão por vir.

Aos médicos veterinários Dr. Rodrigo Lobo, Dr. Francisco Calderaro, Dr. José Roberto Nossar, Dr. Carlos Henrique Coelho, Dr. Rodrigo Mencialha, Dr. Osvaldo Resende, Dr. Jaci de Almeida e Dr. Marino Coelho Junior por me apoiarem sempre.

A Deus pela vida e o prazer de estar com pessoas do bem como estas aqui mencionadas.

MUITO OBRIGADO!

## RESUMO

MARTINI-SANTOS, Bruno José. **Aspectos Clínicos e Patológicos da Intoxicação Experimental por *Pteridium arachnoideum* (Dennstatiaceae) em Equinos**. 2010. 71 p. Dissertação (Mestrado em Medicina Veterinária, Patologia Animal). Instituto de Veterinária, Curso de Pós-Graduação em Medicina Veterinária, Universidade Federal Rural do Rio de Janeiro, Seropédica, RJ.

A administração das partes aéreas de *Pteridium arachnoideum* durante períodos de 15 a 57 dias na proporção que variou de 50 a 75% da mistura com capim (*Pennisetum purpureum*) fornecida, causou em 3 dos 4 equinos do experimento um quadro clínico-patológico que pode ser atribuído a tiaminase, um dos princípios tóxicos da planta. No quadro clínico foram verificados de forma progressiva apatia, letargia, sonolência, hiporrexia com evolução para anorexia, relutância em se movimentar, aumento da frequência cardíaca, arritmia e finalmente decúbito esternal passando para o lateral. O decúbito era de no máximo 48 horas. Nesta fase os sinais clínicos anteriormente observados se intensificaram, os animais, recusavam água, faziam tentativas de se levantar sem sucesso, movimentos de pedalagem intensos intermitentes, seguidos de dispnéia, tremores musculares, espasmos musculares tônicos dos membros, opistótono, sudorese intensa e finalmente morte. As análises eletrocardiográficas indicaram hidropericárdio e insuficiência miocárdica nas últimas 48 horas antes da morte. Os achados de necropsia e os exames histopatológicos não revelaram alterações significativas, a não ser congestão em diversos órgãos e efusões cavitárias de coloração amarelo ocre, o que está relacionado com insuficiência cardíaca congestiva. A patologia clínica revelou, em relação ao hemograma, em um dos três animais, anemia na parte final do experimento, e em dois equinos trombocitopenia. O leucograma não apresentou alterações. Paralelamente a queda da tiamina sérica, foi verificado um aumento do ácido pirúvico nos três animais. Um dos animais experimentais desenvolveu um gosto pela samambaia, os outros dois consumiram a mistura de capim com feno de samambaia mediante o acréscimo de açúcar.

**Palavra-chave:** *Pteridium arachnoideum*, tiaminase, intoxicação experimental, equinos



## ABSTRACT

MARTINI-SANTOS, Bruno José. 2010. **Clinical and pathological aspects of experimental poisoning by *Pteridium Arachnoideum* (Dennstatiaceae) in horses.** 2010. 71 p. Dissertation (Master Science in Veterinary Medicine, Animal Pathology), Instituto de Veterinária, Curso de Pós-Graduação em Medicina Veterinária, Universidade Federal Rural do Rio de Janeiro, Seropédica, RJ.

The administration of the aerial parts of *Pteridium arachnoideum* during 15 to 57 days in proportions that varied from 50 to 75% of the supplied grass (*Pennisetum purpureum*) mixed with hay of bracken fern, caused in 3 of the 4 experimental horses, a clinical and pathological picture that can be attributed to the thiaminases, one of the poisonous principles of the plant. The clinical picture consisted, in a progressive way, apathy, lethargy, sleepiness, hyporrexia with evolution to anorexia, reluctance in moving, increase of heart frequency, arrhythmia and sternal decubitus passing to lateral decubitus. The decubitus lasted at the most 48 hours. In this phase, the clinical signs previously observed got more intense; additionally the animals refused water, made attempts of getting up without success, made intense intermittent peddling movements, followed by dyspnoea, had muscular tremors, tonic muscle spasms of limbs, opisthotonus, intense sweating and finally death. The electrocardiographic analysis showed hydropericardium and myocardial failure in the last 48 hours before death. Post-mortem and histopathological examinations did not show significant lesions, unless congestion in various organs, indicating congestive heart failure. Clinical pathology revealed, in relation to the blood count, in one of the three horses, anemia in the final part of the experiment, and trombocitopenia in only two. No changes were seen in the leucograma. Parallel to a fall of serous thiamine, an increase the pyruvic acid was seen in the three animals. One of the experimental horses developed a taste for the fern, and the other two only consumed the *P. arachnoideum*-grass mixture with addition of sugar.

**Key word:** *Pteridium arachnoideum*, thiaminase, experimental poisoning, horses

## LISTA DE FIGURAS

<b>Figura 1.</b>	<i>Pteridium arachnoideum</i> (Dennstatiaceae). São mostradas as diversas fases de desenvolvimento da planta, desde a brotação à planta adulta ao longo do rizoma (OLLGAARD; TIND, 1993).....	3
<b>Figura 2.</b>	A tiamina e sua função coenzimática no Ciclo de Krebs.....	7
<b>Figura 3.</b>	O Ciclo de Krebs.....	8
<b>Figura 4.</b>	Aspectos clínicos e patológicos da intoxicação experimental por <i>Pteridium arachnoideum</i> (Dennstatiaceae) em equinos. Local do experimento.....	14
<b>Figura 5.</b>	Aspectos clínicos e patológicos da intoxicação experimental por <i>Pteridium arachnoideum</i> (Dennstatiaceae) em equinos. Local de coleta. Notar intensa invasão das pastagens por <i>P. arachnoideum</i> .....	15
<b>Figura 6.</b>	Aspectos clínicos e patológicos da intoxicação experimental por <i>Pteridium arachnoideum</i> (Dennstatiaceae) em equinos. Local de coleta. Notar intensa invasão das pastagens por <i>P. arachnoideum</i> . As áreas de coloração marrom correspondem aos pastos intensamente invadidos pela samambaia após serem roçados. Dezembro de 2008.....	16
<b>Figura 7.</b>	Aspectos clínicos e patológicos da intoxicação experimental por <i>Pteridium arachnoideum</i> (Dennstatiaceae) em equinos. Local de coleta. Notar a rápida rebrota de <i>P. arachnoideum</i> , em relação a gramíneas quatro semanas após a roçada.....	16
<b>Figura 8.</b>	Aspectos clínicos e patológicos da intoxicação experimental por <i>Pteridium arachnoideum</i> (Dennstatiaceae) em equinos. Secagem da samambaia à sombra. Processo de fenação. À esquerda, brotos de samambaia verdes e à direita brotos secos, prontos para serem triturados e armazenados.....	17
<b>Figura 9.</b>	Aspectos clínicos e patológicos da intoxicação experimental por <i>Pteridium arachnoideum</i> (Dennstatiaceae) em equinos. Aspecto da dieta com 75% de feno de broto de samambaia.....	18
<b>Figura 10.</b>	Aspectos clínicos e patológicos da intoxicação experimental por <i>Pteridium arachnoideum</i> (Dennstatiaceae) em equinos. Equino nº.2. Sonolência. Notar que o animal apóia a face no chão.....	27
<b>Figura 11.</b>	Aspectos clínicos e patológicos da intoxicação experimental por <i>Pteridium arachnoideum</i> (Dennstatiaceae) em equinos. Equino nº.2. Posição como caiu após instabilidade dos membros posteriores. Notar a posição anormal dos membros.....	27
<b>Figura 12.</b>	Aspectos clínicos e patológicos da intoxicação experimental por <i>Pteridium arachnoideum</i> (Dennstatiaceae) em equinos. Equino nº.2. Seqüência de fotos. Tentativa de se levantar e agitação.....	28
<b>Figura 13.</b>	Aspectos clínicos e patológicos da intoxicação experimental por <i>Pteridium arachnoideum</i> (Dennstatiaceae) em equinos. Equino nº.4. Sonolência.....	29
<b>Figura 14.</b>	Aspectos clínicos e patológicos da intoxicação experimental por <i>Pteridium arachnoideum</i> (Dennstatiaceae) em equinos. Equino nº.4. Seqüência de fotos: tentativas de se levantar seguidas de quedas e decúbito lateral.....	30

<b>Figura 15.</b>	Aspectos clínicos e patológicos da intoxicação experimental por <i>Pteridium arachnoideum</i> (Dennstatiaceae) em equinos. Equino nº.4. Espasmo muscular associado a ataques de opistótono.....	<b>30</b>
<b>Figura 16.</b>	Aspectos clínicos e patológicos da intoxicação experimental por <i>Pteridium arachnoideum</i> (Dennstatiaceae) em equinos. Equino nº.2. Padrões de normalidade: Onda <i>P</i> (setas vermelhas), complexo <i>QRS</i> (círculos vermelhos) e onda <i>T</i> (setas azuis).....	<b>34</b>
<b>Figura 17.</b>	Aspectos clínicos e patológicos da intoxicação experimental por <i>Pteridium arachnoideum</i> (Dennstatiaceae) em equinos. Equino nº.2. Derivação D II, apresentação de onda <i>P</i> invertida (setas vermelhas) sugestivo de ritmo e taquicardia juncional. Frequência cardíaca: 103 bpm.....	<b>35</b>
<b>Figura 18.</b>	Aspectos clínicos e patológicos da intoxicação experimental por <i>Pteridium arachnoideum</i> (Dennstatiaceae) em equinos. Equino nº.4. Derivação D III. Notar onda <i>P</i> invertida (setas vermelhas) ritmo e taquicardia juncional. Frequência cardíaca: 157 bpm.....	<b>35</b>
<b>Figura 19.</b>	Aspectos clínicos e patológicos da intoxicação experimental por <i>Pteridium arachnoideum</i> (Dennstatiaceae) em equinos. Equino nº.2. Derivação D II. Onda <i>T</i> com amplitude além de 25% da onda <i>R</i> (setas azuis). Sugestivo de desequilíbrio hidroeletrólítico ou hipóxia do miocárdio. Frequência cardíaca: 103 bpm.....	<b>36</b>
<b>Figura 20.</b>	Aspectos clínicos e patológicos da intoxicação experimental por <i>Pteridium arachnoideum</i> (Dennstatiaceae) em equinos. Equino nº.2. Alternância elétrica. Notar variação no tamanho entre as ondas <i>R</i> (setas verdes).....	<b>36</b>
<b>Figura 21.</b>	Aspectos clínicos e patológicos da intoxicação experimental por <i>Pteridium arachnoideum</i> (Dennstatiaceae) em equinos. Equino nº.1. Veia jugular ingurgitada (seta). Morte no 15º dia de experimento.....	<b>37</b>
<b>Figura 22.</b>	Aspectos clínicos e patológicos da intoxicação experimental por <i>Pteridium arachnoideum</i> (Dennstatiaceae) em equinos. Equino nº.2. Edema subcutâneo da região ventral (setas). Morte no 26º dia de experimento.....	<b>38</b>
<b>Figura 23.</b>	Aspectos clínicos e patológicos da intoxicação experimental por <i>Pteridium arachnoideum</i> (Dennstatiaceae) em equinos. Equino nº.1. Moderado hidroperitônio percebido no momento da abertura da cavidade abdominal. Morte no 15º dia de experimento.....	<b>38</b>
<b>Figura 24.</b>	Aspectos clínicos e patológicos da intoxicação experimental por <i>Pteridium arachnoideum</i> (Dennstatiaceae) em equinos. Equino nº.2. Jugular ingurgitada (setas). Morte no 26º dia de experimento.....	<b>39</b>
<b>Figura 25.</b>	Aspectos clínicos e patológicos da intoxicação experimental por <i>Pteridium arachnoideum</i> (Dennstatiaceae) em equinos. Equino nº.2. Veia cava caudal ingurgitada. Morte no 26º dia de experimento.....	<b>39</b>
<b>Figura 26.</b>	Aspectos clínicos e patológicos da intoxicação experimental por <i>Pteridium arachnoideum</i> (Dennstatiaceae) em equinos. Equino nº.1. Hidrotórax. Morte no 15º dia de experimento.....	<b>40</b>
<b>Figura 27.</b>	Aspectos clínicos e patológicos da intoxicação experimental por <i>Pteridium arachnoideum</i> (Dennstatiaceae) em equinos. Equino nº.2. Hidropericárdio, 340 ml. Notar atrofia serosa da gordura. Morte no 26º dia de experimento.....	<b>40</b>

<b>Figura 28.</b>	Aspectos clínicos e patológicos da intoxicação experimental por <i>Pteridium arachnoideum</i> (Dennstatiaceae) em equinos. Equino nº.1. Dilatação da câmara direita do coração e hemorragia petequiral no epicárdio. Notar atrofia serosa da gordura. Morte no 15º dia de experimento.....	<b>41</b>
<b>Figura 29.</b>	Aspectos clínicos e patológicos da intoxicação experimental por <i>Pteridium arachnoideum</i> (Dennstatiaceae) em equinos. Equino nº.1. Áreas escurecidas no miocárdio (seta). Morte no 15º dia de experimento.....	<b>41</b>
<b>Figura 30.</b>	Aspectos clínicos e patológicos da intoxicação experimental por <i>Pteridium arachnoideum</i> (Dennstatiaceae) em equinos. Equino nº.2. Áreas escurecidas no miocárdio. A direita uma ramo da artéria coronária. Notar áreas pálidas ao redor das áreas mais escuras (seta). Fragmento coletado para análise histopatológica. Morte no 26º dia de experimento.....	<b>42</b>

## LISTA DE GRÁFICOS

<b>Gráfico 1.</b>	Variação do peso vivo (kg) dos animais experimentais na intoxicação experimental por <i>Pteridium arachnoideum</i> (Dennstatiaceae) em equinos.....	24
<b>Gráfico 2.</b>	Variação da frequência respiratória em movimentos por minuto (m.p.m) dos animais experimentais na intoxicação experimental por <i>Pteridium arachnoideum</i> (Dennstatiaceae) em equinos.....	24
<b>Gráfico 3.</b>	Variação da frequência cardíaca dos animais experimentais na intoxicação experimental por <i>Pteridium arachnoideum</i> (Dennstatiaceae) em equinos.....	25
<b>Gráfico 4.</b>	Variação da temperatura corpórea dos animais experimentais na intoxicação experimental por <i>Pteridium arachnoideum</i> (Dennstatiaceae) em equinos.....	25
<b>Gráfico 5.</b>	Variação da concentração de tiamina sérica do Equino nº.1, do 1º ao 15º dia (dia da morte) na intoxicação experimental por <i>Pteridium arachnoideum</i> (Dennstatiaceae) em equinos.....	31
<b>Gráfico 6.</b>	Variação da concentração de tiamina sérica do Equino nº2, do 1º ao 26º dia (dia da morte) na intoxicação experimental por <i>Pteridium arachnoideum</i> (Dennstatiaceae) em equinos.....	32
<b>Gráfico 7.</b>	Variação da concentração de tiamina sérica do Equino nº4, do 1º ao 56º dia (um dia antes da morte) na intoxicação experimental por <i>Pteridium arachnoideum</i> (Dennstatiaceae) em equinos.....	32
<b>Gráfico 8.</b>	Variação da concentração sérica de ácido pirúvico do equino nº1, do 1º ao 15º dia (dia da morte) na intoxicação experimental por <i>Pteridium arachnoideum</i> (Dennstatiaceae) em equinos.....	33
<b>Gráfico 9.</b>	Variação da concentração sérica de Ácido Pirúvico do Equino nº2, do 1º ao 26º dia (dia da morte) na intoxicação experimental por <i>Pteridium arachnoideum</i> (Dennstatiaceae) em equinos.....	33
<b>Gráfico 10.</b>	Variação da concentração sérica de ácido pirúvico do equino nº4, do 1º ao 56º dia (um dia antes da morte) na intoxicação experimental por <i>Pteridium arachnoideum</i> (Dennstatiaceae) em equinos.....	34

## LISTA DE TABELAS

<b>Tabela 1.</b>	Principais dados sobre o delineamento experimental e desfecho da intoxicação experimental por <i>P. arachnoideum</i> em eqüinos.....	<b>22</b>
<b>Tabela 2.</b>	Resumo dos resultados dos experimentos com <i>Pteridium arachnoideum</i> em equinos.....	<b>43</b>

## SUMÁRIO

<b>1</b>	<b>INTRODUÇÃO</b> .....	<b>1</b>
<b>2</b>	<b>REVISÃO DE LITERATURA</b> .....	<b>2</b>
<b>2.1</b>	<b>Gênero <i>Pteridium</i> spp. (Dennstatiaceae)</b> .....	<b>2</b>
<b>2.2</b>	<b><i>Pteridium arachnoideum</i> (Dennstatiaceae)</b> .....	<b>2</b>
2.2.1	Aspectos botânicos, distribuição e habitat.....	2
2.2.2	Toxidez.....	3
2.2.3	Toxidez para poligástricos.....	3
2.2.4	Toxidez para monogástricos.....	4
<b>2.3</b>	<b>Intoxicação por <i>Pteridium arachnoideum</i> em Equídeos</b> .....	<b>4</b>
2.3.1	Intoxicação natural.....	4
2.3.2	Intoxicação experimental.....	5
<b>2.4</b>	<b>Tiamina (Vitamina B<sub>1</sub>)</b> .....	<b>6</b>
2.4.1	Propriedades químicas.....	6
2.4.2	Funções biológicas.....	7
2.4.3	Deficiência de tiamina.....	8
2.4.3.1	Deficiência de tiamina em ruminantes.....	9
2.4.3.2	Deficiência de tiamina em aves.....	9
2.4.3.3	Deficiência de tiamina em carnívoros (Paralisia de Chastek).....	9
2.4.3.4	Deficiência de tiamina em suínos.....	10
2.4.3.5	Deficiência de tiamina em humanos .....	11
2.4.3.5.1	Deficiência de tiamina com neuropatia periférica (Beribéri seco).....	12
2.4.3.5.2	Deficiência de tiamina com cardiopatia (Beribéri úmido).....	12
2.4.3.5.3	Síndrome de Wernicke-Korsakoff.....	12
<b>3</b>	<b>MATERIAL E MÉTODOS</b> .....	<b>14</b>
<b>3.1</b>	<b>Inquérito Sobre a Ocorrência de Casos Naturais da Intoxicação por <i>P. arachnoideum</i> em Equinos</b> .....	<b>14</b>
<b>3.2</b>	<b>Intoxicação Experimental por <i>P. arachnoideum</i> em Equinos</b> .....	<b>14</b>
3.2.1	Local do experimento.....	14
3.2.2	Animais.....	15
3.2.3	Coleta e armazenamento da <i>P. arachnoideum</i> .....	15
3.2.4	Dieta dos animais.....	17
3.2.5	Acompanhamento clínico.....	18
3.2.6	Patologia clínica.....	18
3.2.7	Eletrcardiografia (ECG) .....	19
3.2.8	Necropsia e histopatologia.....	19
<b>4</b>	<b>RESULTADOS</b> .....	<b>20</b>
<b>4.1</b>	<b>Histórico de Intoxicação de Equídeos por <i>Pteridium arachnoideum</i> no Município de Fumaça, RJ e Região</b> .....	<b>20</b>
<b>4.2</b>	<b>Experimentação</b> .....	<b>20</b>
4.2.1	Adaptação à dieta com <i>P. arachnoideum</i> , evolução do experimento e tempo de ingestão.....	20
4.2.2	Quadro Clínico Geral.....	23
4.2.3	Avaliação hematológica.....	31
4.2.4	Avaliação da concentração de tiamina e ácido pirúvico no soro.....	31
4.2.4.1	Tiamina.....	31

4.2.4.2	Ácido Pirúvico.....	33
4.2.5	Avaliação eletrocardiográfica (ECG).....	34
4.2.5.1	Avaliação do ECG no dia 1º do experimento.....	34
4.2.5.2	Avaliação do ECG durante o experimento.....	35
4.2.6	Achados de necropsia.....	36
4.2.7	Achados histopatológicos .....	42
5	<b>DISCUSSÃO</b> .....	46
5.1	<b>Adaptação à Dieta com <i>P. arachnoideum</i> e Tempo de Ingestão</b> .....	46
5.2	<b>Quadro Clínico Geral</b> .....	46
5.3	<b>Avaliação Hematológica</b> .....	49
5.4	<b>Bioquímica sérica</b> .....	50
5.4.1	Avaliação da timamina.....	50
5.4.2	Avaliação do Ácido Pirúvico.....	51
5.5	<b>Avaliação Eletrocardiográfica</b> .....	51
5.6	<b>Achados de Necropsia</b> .....	52
5.7	<b>Achados Histopatológicos</b> .....	52
6	<b>CONCLUSÕES</b> .....	53
7	<b>REFERÊNCIAS BIBLIOGRÁFICAS</b> .....	54



## 1 INTRODUÇÃO

A intoxicação por plantas é responsável por grandes perdas econômicas em muitos países. De fato, no Brasil centenas de milhares de animais de produção, sobretudo bovinos, morrem anualmente devido a ingestão de plantas tóxicas.

*Pteridium arachnoideum*, pertencente à família Dennstatiaceae, conhecida pelo nome popular “samambaia-do-campo”, e outras espécies de *Pteridium* são consideradas umas das plantas tóxicas mais importantes do mundo por serem cosmopolita, invasoras de pastagens e provocarem diferentes quadros clínico-patológicos nas diversas espécies de animais domésticos, inclusive no homem. Além disso, *P. arachnoideum* é, até hoje, objeto de diversos estudos devido aos consideráveis prejuízos causados a pecuária, bem como de sua provável importância carcinogênica para o homem.

A invasão de pastagens pela “samambaia-do-campo” muitas vezes compromete e, até mesmo limita a atividade pecuária local, uma vez que, sob condições naturais, a ingestão da planta pelos bovinos é capaz de provocar três tipos de enfermidades que variam em função da quantidade e do tempo de ingestão da planta (diátese hemorrágica, hematúria enzoótica e carcinomas das vias digestivas superiores). Em seres humanos a intoxicação pode ocorrer de duas formas distintas, através do consumo direto da planta (ingestão da brotação) ou de forma indireta, pelo consumo de leite e carne, principalmente de bovinos intoxicados pela planta.

Em equinos a intoxicação pela samambaia é rara. Acredita-se que a má palatabilidade da planta esteja relacionada à baixa incidência de casos de intoxicação nesta espécie. Os animais ingerem a planta preferencialmente em períodos de escassez de pastagens (estação de seca), período que coincide com a rebrota da samambaia, o que contribui para a ocorrência da intoxicação, uma vez que os brotos são mais tóxicos do que as folhas maduras.

Alguns autores relatam que equinos, à semelhança com o que ocorre em bovinos, também podem desenvolver vício pela ingestão da planta, quando esta é utilizada como cama nas baias desses animais.

No Brasil, Inglaterra, Alemanha e Estados Unidos, existem descrições de intoxicações naturais de equídeos criados em pastagens invadidas pela samambaia, em épocas de restrição de pastagens, principalmente, gramíneas.

Equinos intoxicados de forma natural ou experimental apresentaram sintomatologia neurológica e distúrbios neuro-musculares, como incoordenação motora, alterações do ritmo cardíaco, convulsões e opistótono. Este quadro clínico se assemelha com aquele observado em enfermidades que acometem o sistema nervoso central de equinos. Embora alguns estudos tenham sido conduzidos em equinos intoxicados por *Pteridium spp.*, segundo Jubb e Huxtable (1993), até o momento, as alterações histopatológicas do sistema nervoso central supostamente causadas pela planta, não foram devidamente estudadas.

Desta forma, o presente trabalho teve como objetivo identificar a ocorrência da intoxicação natural e descrever o quadro clínico-patológico de equinos experimentalmente intoxicados por *P. arachnoideum*, no intuito de fornecer dados que possam auxiliar em futuros diagnósticos.

## REVISÃO DE LITERATURA

### 2.1 Gênero *Pteridium* (Dennstatiaceae)

Até recentemente, o gênero *Pteridium* era constituído de apenas uma espécie (*Pteridium aquilinum*), e cinco subespécies; estas subespécies foram elevadas a espécies, das quais duas existem no Brasil (*Pteridium archnoideum* e *Pteridium caudatum*). A primeira é a mais importante e comum no Brasil, a segunda ocorre somente na Região Norte do País.

### 2.2 *Pteridium archnoideum* (Dennstatiaceae)

#### 2.2.1 Aspectos botânicos, distribuição e habitat

*P. archnoideum* é uma das plantas mais bem sucedidas do reino vegetal, uma vez que habita a superfície terrestre há mais de 250 milhões de anos. Seu mecanismo reprodutivo e sua capacidade de resistência, frente a várias intempéries climáticas e ambientais, garantiram sua permanência por milhões de anos no planeta (ALONSO-AMELOT; CASTILHO; DE JONGH, 1993).

É uma planta com folhas grandes (60 a 180 cm de comprimento e 60 a 120 cm de largura), bipinadas, pinas profundamente lobadas, glabras ou lanuginosas, ferrugíneas na face dorsal e que formam touceiras densas ou se estendem ao longo dos rizomas (Figura 1). Normalmente, o rizoma e seus rizóforos estão profundamente enterrados, o que permite à samambaia resistir às queimadas. O rizoma atua também como órgão de armazenamento de nutrientes, possuindo propriedades de expansão, o que facilita a colonização e a fixação da planta no solo (ATKINSON, 1989; CRUZ; BRACARENSE, 2004). A planta se desenvolve plenamente em regiões frias e de boa pluviosidade, com solos ácidos e bem drenados (encostas de morro), porém se adapta também em outros ambientes (TOKARNIA; DÖBEREINER; PEIXOTO, 2000).

*P. archnoideum* ocorre principalmente em regiões montanhosas, desde o sul do Estado de Pernambuco até o Estado do Rio Grande do Sul, inclusive no Estado de Mato Grosso do Sul (Ibid.).

Em regiões de clima árido e seco ou em regiões de florestas tropicais fechadas a planta não ocorre por não encontrar condições compatíveis com seu desenvolvimento (ALONSO-AMELOT, 1999).



**Figura 1.** *Pteridium arachnoideum* (Dennstatiaceae). São mostradas as diversas fases de desenvolvimento da planta, desde a brotação à planta adulta ao longo do rizoma (OLLGAARD; TIND, 1993).

### 2.2.2 Toxidez

*P. arachnoideum* tem dois princípios tóxicos, a tiaminase (EVANS, 1963), responsável pela intoxicação em monogástricos, e o ptaquilosídeo, substância cancerígena (HIRONO et al., 1984), responsável pela intoxicação em ruminantes (TOKARNIA; DÖBEREINER; PEIXOTO, 2000).

O rizoma, caule subterrâneo, é a parte mais tóxica da planta, entretanto em relação as partes aéreas, a brotação é a parte mais tóxica. Cabe ressaltar que o tipo de solo, o clima e a geografia interferem na toxicidade da samambaia (ALONSO-AMELOT, 1999; SMITH; LAUREN; PRAKASH 1999).

### 2.2.3 Toxidez para poligástricos

Os poligástricos, principalmente os bovinos, são os mais acometidos pelo princípio radiomimético dessa planta (TOKARNIA; DÖBEREINER; PEIXOTO, 2000).

A ingestão dessa planta, por bovinos, pode provocar três tipos de enfermidades que variam de acordo com a quantidade e o período em que ela é ingerida. A primeira delas é a síndrome hemorrágica aguda ou diátese hemorrágica, que ocorre quando há ingestão de grandes quantidades da planta (mais que 10g/kg/dia) por um curto período de tempo. A segunda, a hematúria enzoótica, ocorre quando quantidades moderadas da planta (menos que 10g/kg/dia) são ingeridas por um espaço de tempo de um ou mais anos, e a terceira delas, são

os carcinomas das vias digestivas superiores de bovinos que estão associados a uma pequena quantidade da planta (menos que 5g/kg/dia) ingerida por vários anos (Ibid.).

## **2.2.4 Toxidez para monogástricos**

A toxicidade de *P. arachnoideum* para monogástricos ocorre em função da presença da enzima tiaminase que inativa, através de clivagem, a molécula de tiamina (vitamina B<sub>1</sub>). Evans (1963) afirma que em equinos são observados sintomas neurológicos, neuromusculares e alterações no ritmo cardíaco. Em contrapartida, suínos não manifestam sintomas nervosos; são observados somente sinais de apatia, anorexia e crescimento retardado.

## **2.3 Intoxicação por *Pteridium arachnoideum* em Equídeos**

A intoxicação de equinos raramente ocorre na pastagem (BLOOD; HENDERSON; RADOSTITS, 1983) uma vez que a planta não tem boa palatabilidade (BLOOD; HENDERSON; RADOSTITS, 1983; JUBB; HUXTABLE, 1993). Contudo a intoxicação ocorre quando há ingestão da planta acidentalmente misturada ao feno (JUBB; HUXTABLE, 1993; CATCOOT; SMITHCORS, 1972) ou quando ela é a única planta verde no pasto, por um período de 30 a 60 dias (CATCOOT; SMITHCORS, 1972).

O quadro clínico caracteriza-se, de acordo com a literatura, por perda de peso (CATCOOT; SMITHCORS, 1972), apetite normal no início e depois evolução para anorexia, sonolência, arritmias cardíacas, taquicardia, hipertermia, extremidades afastadas e dorso arqueado, espasmos e tremores musculares graves, opistótono (CLARKE; CLARKE, 1967), bradicardia, incoordenação severa (JUBB; HUXTABLE, 1993), e progressiva (CATCOOT; SMITHCORS, 1972; CLARKE; CLARKE, 1967) e quedas com incapacidade de reergue-se. O exame hematológico pode revelar anemia (CATCOOT; SMITHCORS, 1972).

O diagnóstico baseia-se nos sintomas de paralisia e na comprovação da ingestão de samambaia (JUBB; HUXTABLE, 1993). O diagnóstico diferencial deve ser realizado, sobretudo, com outras encefalopatias (BLOOD; HENDERSON; RADOSTITS, 1983). Como tratamento, preconizam-se injeções diárias de 100mg de cloridrato de tiamina (aneurina) (CATCOOT; SMITHCORS, 1972; CLARKE; CLARKE, 1967). Quando o animal entra em decúbito com sintomas mais graves, o prognóstico é considerado ruim. As lesões pós-mortais não são características e a morte sobrevém por insuficiência cardíaca (CLARKE; CLARKE, 1967).

### **2.3.1 Intoxicação natural**

São raras as intoxicações naturais por *P. arachnoideum* em equídeos descritas na literatura. Segundo Evans, Evans e Roberts (1951) a primeira descrição foi feita aparentemente por Muller na Alemanha, em 1897.

Nos Estado Unidos, foi informada a intoxicação de dois equinos mantidos em pastagens escassas e invadidas pela samambaia (HADWEN; BRUCE, 1920 apud EVANS; EVANS; ROBERTS, 1951).

Na Inglaterra a intoxicação foi descrita em pôneis. Na ocasião, os animais eram mantidos em pastagens em más condições e invadidas pela samambaia. Os sinais clínicos foram percebidos 61 dias após a introdução dos animais na pastagem e consistiam em andar cambaleante, patas posicionadas em posições afastadas, cabeça baixa, magreza, mucosas congestas, arritmia cardíaca e barriga esgalgada. A retirada dos animais e a terapia com vitamina B<sub>1</sub> foram capazes de recuperá-los de forma gradativa até a cura (EVANS; EVANS; ROBERTS, 1951).

Diniz, Basile e Camargo (1984) descreveram, no Brasil, um surto de intoxicação em asininos no Estado do Paraná. Dos 65 animais introduzidos na propriedade, 27 foram mantidos em pastagens invadidas por *P. aquilinum* por um período de 60 dias. 27,6% dos asininos apresentaram sintomas de anorexia, incoordenação dos posteriores, andar cambaleante, membros anteriores cruzados ou afastados, tremores musculares, perda de equilíbrio, decúbito, agitação e morte. A evolução clínica foi aproximadamente de 48 horas. Os achados de necropsia evidenciaram congestão generalizada, edema pulmonar e hemorragias nas serosas. Os exame histopatológico revelou congestão e, particularmente no fígado, distensão dos capilares sinusóides. A causa de morte foi atribuída à insuficiência cardíaca em todos os animais intoxicados.

### 2.3.2 Intoxicação experimental

Em experimentos realizados na Inglaterra, uma dieta com 50-75% de *P. aquilinum* dessecada, foi capaz de causar a intoxicação de um animal após um mês do início da ingestão da planta, com evolução até a morte de alguns dias. Os sinais clínicos observados foram hiporexia que evoluiu para anorexia, perda de peso, letargia, relutância em se movimentar, incoordenação motora progressiva até o ponto de instabilidade e queda com incapacidade de se levantar, batimentos cardíacos fortes após exercício físico leve, tremores musculares, convulsões, taquicardia, arritmia cardíaca, sudorese, ataques de opistótono, dispnéia, nistagmo, espasmos musculares e morte (EVANS; EVANS; ROBERTS, 1951).

Durante o experimento a dosagem de tiamina mostrou marcado decréscimo paralelamente a altos níveis de ácido pirúvico no sangue. No dia 36º do experimento foi iniciada a terapia com injeções subcutâneas de tiamina. Dois dias depois do início do tratamento os níveis de ácido pirúvico voltaram ao normal. A partir do dia 41º a terapia foi descontinuada e, gradativamente, níveis anormais de tiamina e ácido pirúvico foram novamente constatados, até que no dia 78º o animal morreu. Foi verificado, durante o primeiro ciclo do experimento, um aumento de temperatura do animal, que foi atribuída pelos autores a uma infecção secundária, pois no segundo ciclo, após a terapia com tiamina, não foi mais observado tal alteração, até a morte do equino. Foram percebidas importantes alterações no exame eletrocardiográfico no animal intoxicado. A onda *P* se mostrou-se profunda na derivação I, bifásica na derivação II e invertida na derivação III. O complexo *Q.R.S* estava normal nas derivações I e II, mas se mostrou anormal na derivação III com ondas *Q* e *S* profundas. O intervalo *P-R* foi de 0.2 segundos. As ondas *T* eram muito profundas em todas as derivações. As alterações no complexo *Q.R.S* na derivação III, junto com as alterações de onda *T*, segundo os autores, sugerem insuficiência miocárdica ou isquemia coronariana. Os dados obtidos na frequência cardíaca foram diferentes entre o primeiro ciclo, intoxicação antes do tratamento, e o segundo ciclo. No primeiro ciclo foram observadas aceleração da frequência cardíaca e arritmias, contudo no segundo ciclo foi notada bradicardia, seguida de taquicardia e arritmias durante o colapso do animal (Ibid.).

A necropsia revelou processo congestivo generalizado, principalmente no fígado e rins, com sinais de falha cardíaca demonstrada por excesso de efusões pleurais e pericárdicas. Foi percebido no miocárdio do ventrículo direito palidez generalizada com áreas de coloração escurecida e amolecimento da musculatura. Ambas as veias cavas, anterior e posterior, apresentavam-se ingurgitadas. Rins bilateralmente congestos. No sistema nervoso central, aparentemente havia aumento da quantidade de líquido encéfalo raquidiano. O nervo ciático apresentou áreas edematosas (Ibid.).

No Brasil, Fernandes et al. (1990) intoxicaram dois equinos (um macho e uma fêmea) com doses diárias de 10g/kg da planta verde, repetidas até a morte dos animais, que ocorreu

por 108 e 126 dias do início da administração até a morte dos animais. Clinicamente os animais apresentaram apatia progressiva e hiporexia, principalmente, no final da intoxicação. Nos últimos sete dias da evolução clínica, observou-se que os animais apresentavam incoordenação progressiva. No último dia o quadro se agravou ao ponto de impossibilitar a manutenção da estação. Observou-se ainda sudorese intensa, mioclonias, movimentos de pedalagem e episódios convulsivos. Os resultados dos exames de eletrocardiografia foram semelhantes em ambos os animais. Foram evidenciados desníveis (infra e supra lineares) no segmento *S.T*. Os autores citaram que as alterações se fizeram presentes desde a primeira semana do experimento, porém inicialmente em menor grau. A temperatura dos animais se manteve dentro dos padrões de normalidade durante o experimento, exceto por ligeira hipertermia no dia da morte. A frequência respiratória manteve-se em níveis normais e a frequência cardíaca, já na primeira semana, apresentou discreto aumento, acompanhado de alteração do ritmo cardíaco.

O leucograma da égua revelou normoleucocitemia, inicialmente, predominância de polimorfonucleados neutrófilos. Após 42 dias de experimento, havia equivalência de distribuição de neutrófilos e linfócitos, com ligeira predominância das primeiras células, para finalmente, entre 104° e 108° dia de experimento, leucocitose por neutrofilia absoluta. O equino macho apresentou ligeira trombocitopenia nas três últimas semanas do experimento (entre 112° e 126° dias) e leucocitose por neutrofilia no 14°, 70°, 80°, 100° e 126° dias do experimento. Os achados de necropsia foram semelhantes nos dois animais, e consistiram de hidropericárdio, edema e sufusões no endocárdio parietal e valvular, áreas de coloração escura no miocárdio, espessamento das paredes dos ventrículos, enfisema e congestão pulmonar, fígado friável, congestão renal e vesical, bem como edema do cérebro. Microscopicamente observou-se necrose coagulativa centro lobular hepática, hepatite difusa discreta e “degeneração valvular” (sic). No rim foram observadas nefrite intersticial discreta e nefrose. Na bexiga verificou-se cistite ulcerativa necrosante; no coração havia necrose coagulativa fibrilar e, cérebro com gliose e edema (Ibid.).

Em outro experimento Gava (1993 apud TOKARNIA; DÖBEREINER; PEIXOTO, 2000), no Estado de Santa Catarina, administrou a brotação fresca de *P. aquilinum* a um equino na dose de 10g/kg/dia durante 255 dias e a outro, na dose de 20g/kg/dia, durante 57 dias. A outros dois animais administrou-se a brotação dessecada à sombra, na dose de 55g/kg/dia (dose correspondente à planta fresca) durante 23 dias, e 70g/kg/dia durante 24 dias (doses correspondentes ao peso da planta fresca). Em nenhum dos animais foram observadas alterações clínicas, nem alterações anátomo e histopatológicas.

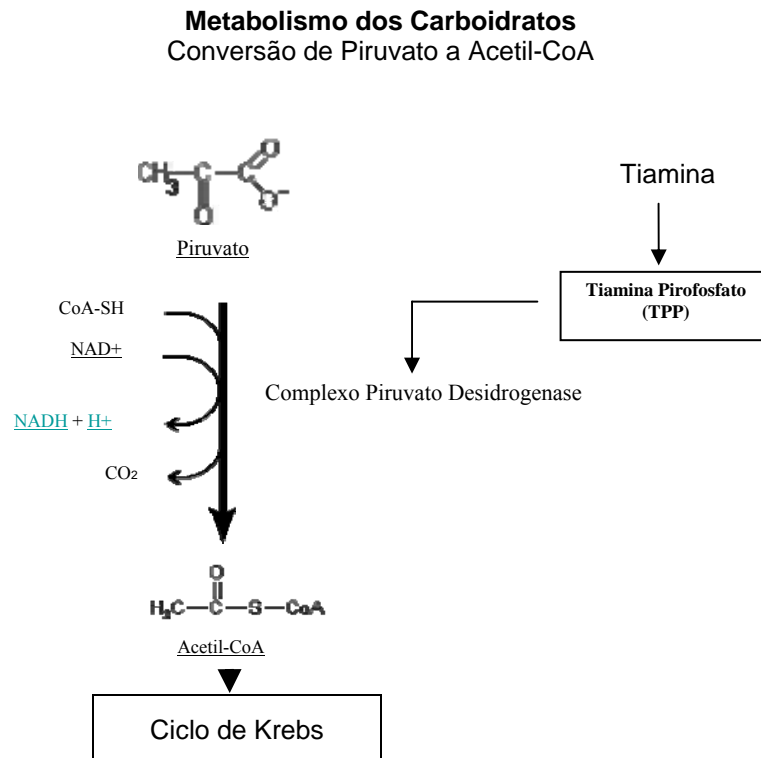
## **2.4 Tiamina (Vitamina B<sub>1</sub>)**

### **2.4.1 Propriedades químicas**

A tiamina é uma molécula hidrossolúvel, que em forma sólida possui aparência cristalina branca. No estado cristalizado ou em solução ácida a tiamina é estável, mesmo quando aquecida. Em uma solução neutra ou alcalina é instável e sensível ao calor, oxigênio e luz ultravioleta (WHO, 1999).

## 2.4.2 Funções biológicas

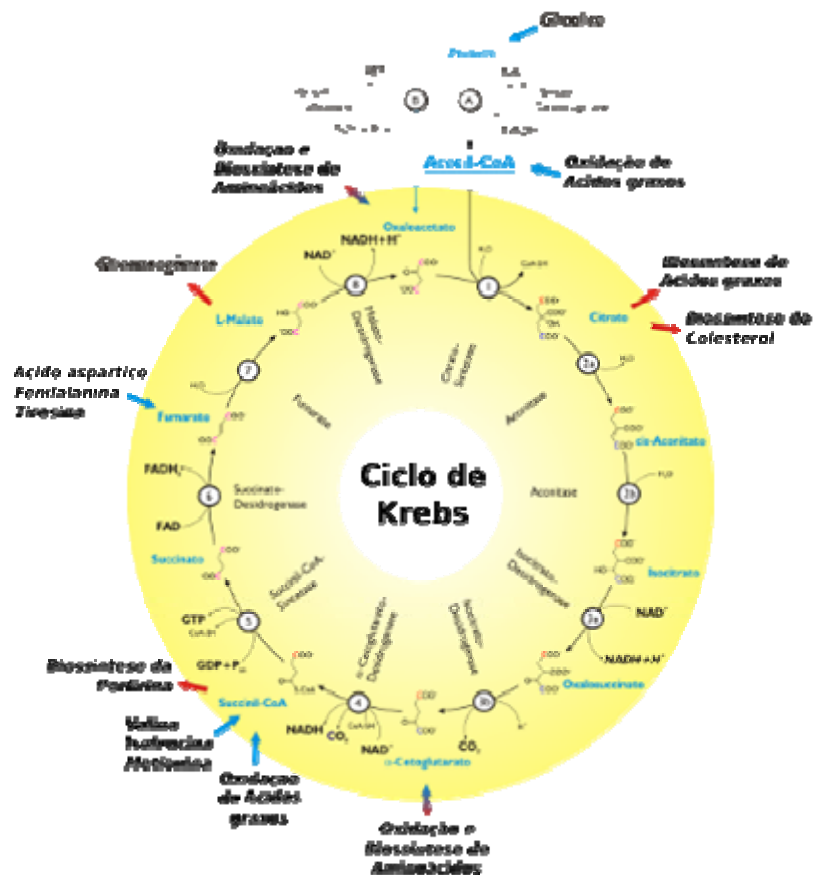
A vitamina B1 -  $C_{12}H_{17}ClN_4OS \cdot HCl$  - (tiamina, anteriormente conhecida também por *Vitamina F*) é essencial para o metabolismo dos hidratos de carbono através das suas funções coenzimáticas (WHO, 1999). A coenzima da tiamina, pirofosfato de tiamina (TPP), é a chave para várias reações na decomposição da glicose em energia. A TPP atua como coenzima na descarboxilação oxidativa (Figuras 2 e 3) e nas reações de transcetolização.



**Figura 2.** A tiamina e sua função coenzimática no Ciclo de Krebs. (FONTES, [200-?]). Adaptado.

Os animais obtêm a tiamina de tecidos animais, onde a substância ocorre como TPP, ou de vegetais, onde existe como forma de tiamina livre. Em estados carências, os níveis de piruvato e lactato aumentam (JONES; HUNT; KING, 2000). Kaneko, Harvey e Bruss (1997) afirmam também que a conversão de piruvato e lactato em acetato é bloqueada pela ausência de pirofosfato de tiamina. Adicionalmente a vitamina desempenha um papel na condução dos impulsos nervosos e no metabolismo aeróbico (WHO, 1999).

Determinados organismos e alguns órgãos dos mamíferos, como o fígado, têm a capacidade de oxidar as hexoses através de vias alternativas, que dão origem a pentoses-fosfato e dióxido de carbono. A via das pentoses-fosfato é uma dessas importantes vias dependentes da atividade da enzima transcetolase. Desempenha um papel fundamental na formação do NADPH, de esteróides, do ácido tetra-hidrofólico, entre outras reações. Tal via também permite a transformação da glicose em pentoses, através da síntese de ribose-5-fosfato, para a produção de nucleotídeos. Por outro lado, ao intervir na oxidação da glicose, leva a produção de ATP, isto se ocorrer a reoxidação do NADPH a  $NADP^+$  e se o primeiro não for usado em outras reações (CAMPOS, 1999).



13Figura 3. O Ciclo de Krebs (WIKIPEDIA, [200-?]).

### 2.4.3 Deficiência de tiamina

A deficiência de tiamina pode ser decorrente de quatro formas distintas: (1) como simples deficiência nutricional, que não é comum, (2) destruição da vitamina por aditivos nutricionais como os sulfitos ou o dióxido de enxofre, (3) dieta que contenha antagonistas da tiamina ou (4) destruição da vitamina por enzimas denominadas tiaminases (JONES; HUNT; KING, 2000).

As tiaminases podem ser encontradas na samambaia (*Pteridium aquilinum*), cavalinha (*Equisetum sp.*), na carne de certos peixes, no café, alguns tipos de chá ou podem ser produzidas por alguns microorganismos que crescem no trato gastrointestinal (*Bacillus thiaminolyticus*, *B. aneurinolyticus*, *Clostridium thiaminolyticum* e *C. sporogenes*). A situação determinante para a deficiência variam de acordo com a origem e as espécies acometidas. Em gatos, cães, martas e raposas, animais nos quais a deficiência é mais frequente, acontece habitualmente por ingestão de peixe cru contendo tiaminase. Os ruminantes adultos não necessitam de tiamina em sua alimentação, pois a vitamina é naturalmente sintetizada por microorganismos presentes no rúmen, portanto não são suscetíveis a deficiência nutricional primária, exceto por ingestão de dieta contendo tiaminase ou por perturbações digestivas onde há a proliferação de bactérias produtoras de tiaminase. Em condições pouco frequentes, equinos podem manifestar deficiência sempre associada ao consumo de plantas contendo tiaminase (Ibid).



#### **2.4.3.1 Deficiência de tiamina em ruminantes**

A polioencefalomalacia ou necrose laminar da substância cinzenta do sistema nervoso central (SNC) de ruminantes, descrita originalmente no Colorado, EUA, é uma enfermidade observada em ovinos, bovinos e caprinos. As condições relacionadas com sua ocorrência ainda não estão totalmente elucidadas, embora tenha sido reproduzida experimentalmente e a deficiência de tiamina comprovada. Ainda não está esclarecido se ela representa uma entidade isolada no desenvolvimento da enfermidade, apesar de que a administração dessa vitamina possa levar a recuperação de alguns animais sintomáticos (JONES; HUNT; KING, 2000).

A teoria proposta para explicar o aparecimento da polioencefalomalácia relacionada à deficiência de tiamina, é a de que a vitamina interfere no metabolismo da glicose no SNC, o que interfere diretamente na função dos sistemas enzimáticos intracelulares dependentes de **pirofosfato de tiamina**. A maioria do ATP é gerada por glicólise pela via pentose fosfato e a transcetolase, uma enzima encontrada em células gliais e eritrócitos. A tiamina atua como cofator para essa enzima; sua carência resulta em comprometimento da glicólise e da produção de ATP nestas células, uma vez que o cérebro é dependente de glicose, a transcetolase das células gliais desenvolve papel importante no metabolismo encefálico. Com a redução da síntese de ATP, ocorre diminuição da eficiência da bomba de sódio e potássio, resultando em retenção de sódio, aumento da pressão osmótica no interior da célula e conseqüentemente alteração no volume celular devido a maior atração de água. Esses distúrbios são responsáveis pelas alterações morfológicas iniciais observadas no SNC acometido por polioencefalomalácia (SANT'ANA et al., 2009).

#### **2.4.3.2 Deficiência de tiamina em aves**

Em experimentos realizados por Swank e Bessey (1941) foram fornecidas a pombos dietas contendo diferentes concentrações de tiamina, que variavam entre uma dieta sem vitamina B<sub>1</sub> e quantidades próximas ao mínimo recomendado da vitamina. Os pesquisadores puderam notar que pombos jovens que ingeriram dietas sem tiamina eram acometidos por intensa perda de peso e invariavelmente desenvolviam sinais de deficiência aguda caracterizada por opistótono, posições erradas de pés, dobra de joelhos, falha na coordenação ao caminhar e freqüentemente seguida de fraqueza muscular evidenciada pela incapacidade de suportar seu próprio peso.

Quando a dieta possuía quantidades quase suficientes à manutenção do organismo, ou seja, a indução de deficiência com caráter progressivo e crônico, os sintomas se caracterizavam por ataxia e fraqueza dos membros. Adicionalmente observaram-se sinais de falha cardíaca em muitos das aves. À necropsia havia hidropericárdio, edema pulmonar e peitoral, aumento do fígado e dos pulmões. Não houve manifestações clínicas antes da morte que fossem relacionadas com falha cardíaca, como por exemplo, dispnéia, nas dietas com concentrações de tiamina próximas ao normal, diferentemente dos animais que tinham o suprimento de tiamina cortado abruptamente desta mesma dieta, os quais apresentavam claros sinais de dispnéia e falha cardíaca (Ibid.).

#### **2.4.3.3 Deficiência de tiamina em carnívoros (Paralisia de Chastek)**

A deficiência de tiamina em carnívoros e humanos induz lesões semelhantes e bem estudadas. Os carnívoros (cães, gatos, martas e raposas) têm necessidade absoluta da ingestão de vitamina B<sub>1</sub> nos alimentos. Dietas deficientes em tiamina, a base de peixe contendo

tiaminase, ou mesmo de alimentos que sofreram tratamento térmico e conseqüentemente inativação da vitamina pelo calor, entre outros meios, determinam a deficiência (MCGAVIN; ZACHARY, 2007).

Foi primeiramente descrita em detalhes clínicos e patológicos com analogia a uma encefalopatia humana denominada Síndrome de Wernicke-Korsakoff em Minnessota, EUA, por Evans, Carlson e Green (1942). Na ocasião existia um problema com as raposas, utilizadas nas indústrias de pele, com frequentes mortes desses animais antes da idade ideal. Em um levantamento feito por Green (1936), em regiões de ocorrência de surtos, o autor pode perceber que a alimentação dos animais era à base de peixe fresco (carpas), podendo chegar até 50% da dieta, em alguns casos. A partir desses dados, Evans, Carlson e Green (1942), administraram dietas à base de carpas a dois grupos experimentais onde ambos receberam dietas a base de carpas frescas (20% do total da dieta). O grupo que recebeu 25 mg de hidrocloreto de tiamina diariamente, junto a dieta, não apresentou os sinais típicos da paralisia de Chastek.

Clinicamente os animais apresentam de forma simultânea vários sintomas, que incluem anorexia, êmese, depressão, posição de cavalete, ataxias, paresias espásticas, andar em círculos, convulsões, fraqueza muscular, decúbito, opistótono, coma e morte (EVANS; CARLSON; GREEN, 1942; MCGAVIN; ZACHARY, 2007).

As lesões macro e microscópicas são bilaterais, simétricas e comumente envolvem os núcleos do tronco encefálico, especialmente, os colículos caudais e o núcleo paraventricular, entretanto o córtex cerebral e o cerebelo também são afetados. As lesões são representadas por degeneração neuronal, necrose neuronal, *status sponjosus*, degeneração de mielina, hipertrofia e hiperplasia de células endoteliais e periteliais vasculares secundárias. Os neurônios necróticos estão, na maioria das vezes, presentes no colículo caudal (nervos auditórios) que se projetam via axônios para o núcleo geniculado medial e neurônios dos núcleos paraventriculares. Adicionalmente, são percebidas áreas com hemorragias e presença de infiltrado de macrófagos nas áreas lesionadas (Ibid.).

#### **2.4.3.4 Deficiência de tiamina em suínos**

A deficiência de tiamina em suínos determinada pela intoxicação por *P. aquilinum* foi demonstrada por Evans (1963), que não observou os sinais neurológicos típicos em monogástricos; havia apenas sinais de apatia, crescimento retardado e anorexia.

Pantridge (1948) induziu experimentalmente a deficiência a partir de dietas pobres na vitamina em quatro suínos. Alterações nos eletrocardiogramas, consistiram em diferentes graus de bloqueio átrio ventricular (A-V), chegando em alguns casos ao completo bloqueio. Desvios na onda T com elevação dos segmentos S-T também foram vistos antes da morte dos animais. O bloqueio átrio ventricular foi atribuído a distúrbios bioquímicos por deficiência de tiamina, até o ponto do completo bloqueio.

As necropsias evidenciaram edema subcutâneo e do pericárdio. Não foram evidenciadas efusões em outras cavidades do corpo. O coração apresentou dilatação da aurícula e do ventrículo direito. As análises histopatológicas consistiram em necrose e hemorragias das fibras musculares cardíacas, da aurícula, do ventrículo e septo auricular, e em diferentes graus de fibrose e infiltrado de células inflamatórias ao redor dos sistemas de condução elétrico do coração. Adicionalmente, foi evidenciada necrose hialina das células de Purkinje. As lesões seletivas destas células sugerem que o metabolismo das mesmas sejam diferente (Ibid.).

#### 2.4.3.5 Deficiência de tiamina em humanos

A deficiência dessa vitamina induz ao aparecimento de duas síndromes distintas, o beribéri e a síndrome de Wernicke-Korsakoff. Segundo Jones, Hunt e King (2000) estas diferentes formas de manifestação da deficiência em humanos também podem ser observadas em animais.

O quadro clínico do beribéri pode ocorrer de duas formas: tipo seco (neurítico) e úmido (cardíaco). A doença recebe essa classificação dependendo da quantidade de fluido que se acumula no organismo, devido a fatores como falha da função cardíaca e lesões renais. A causa exata para o edema ainda não foi explicada. Muitos casos de deficiência de tiamina mostram uma mistura das duas principais características e são mais adequadamente denominadas deficiência de tiamina com cardiopatia e neuropatia periféricas associadas. A doença manifesta-se, principalmente, com as alterações que envolvem o sistema nervoso, o sistema cardiovascular, e também o trato gastrointestinal (WHO, 1999).

Os sinais clínicos mais marcantes de deficiência da tiamina estão relacionados com o sistema nervoso. Polineurite e paralisia dos nervos periféricos são predominantes. As manifestações podem ser vistas nos sistemas nervoso autônomo, sensorial, e motor. No sistema sensorial a sensação tátil é a primeira a ser afetada, seguida por insensibilidade. Clinicamente, as alterações no sistema sensorial incluem perda da sensação sobre o dedão do pé e tornozelo e distúrbios na sensibilidade periférica, com paraestesia (formigamento, ardor ou dormência) nas pernas e pés. Podem ocorrer casos de hiperestesia (aumento da sensibilidade) nos membros inferiores desde a ponta dos dedos, abdômen inferior até a expansão para outras áreas de forma gradual. Os efeitos são usualmente sentidos de maneira simétrica, embora o lado que está em mais uso pode ser afetado em primeiro lugar. A paralisia dos nervos motores ocorre após os distúrbios sensoriais. Sua manifestação clínica também começa na ponta das extremidades inferiores atingindo as partes superiores progressivamente. Há uma crescente fraqueza muscular, que é facilmente demonstrada pela incapacidade do indivíduo se erguer a partir de um agachamento a sua posição ereta sem assistência e, com a progressão da doença ocorre atrofia dos músculos da perna. Os tendões e reflexos também são afetados especialmente do tornozelo e joelho. Sensações dolorosas na panturrilha e eventuais quedas são vistas nestes estágios de deficiência. As alterações avançadas de ordem neurológica podem resultar em grande dificuldade em caminhar e que pode progredir à completa paralisia (Ibid.).

As alterações do sistema cardiovascular podem ser graves e extensas. As queixas mais frequentes são palpitações, fraqueza e falta de ar. Há uma correlação entre as palpitações com a taquicardia, e pode levar a uma sensação de dor no coração. Estes sintomas podem ocorrer de forma precoce na doença e as alterações nos exames eletrocardiográficos são encontradas em muitos casos. Em casos mais graves de deficiência, o coração apresenta-se aumentado do lado direito, podendo ocorrer tonturas e pressão arterial baixa. Alterações no músculo cardíaco e acúmulo de fluido entre as fibras musculares são observados macroscopicamente. Pacientes com beribéri grave podem morrer subitamente por falha do coração ou após esforço (Ibid.).

O estado em que o paciente deficiente de tiamina desenvolve insuficiência cardíaca aguda é denominado “Shoshin” que significa “repentino colapso” em japonês. O início é súbito. O pulso é rápido, a pressão diastólica diminui, o coração aumenta de tamanho, sons do coração são intensificados e leve sopro muitas vezes é ouvido. Os pulmões mostram sinais de congestão, há aumento do fígado, e o paciente apresenta náuseas, vômitos e cianose no rosto. Não há perda da consciência até o momento do óbito. “Shoshin” ocorre com maior frequência em homens adultos, mas também tem sido observado entre as mulheres grávidas e lactantes (Ibid.).

No trato gastrointestinal os sintomas parecem estar relacionados principalmente a demora do esvaziamento do estômago e da dilatação do cólon. Outras manifestações comuns são perda de apetite (anorexia), dores abdominais e constipação intestinal. Podem ocorrer, à medida que a doença progride, náuseas e vômitos (Ibid.).

Williams (1961) relatou que essa deficiência geralmente apresenta um conjunto de sintomas complexos, com três características principais: (1) neurite periférica; (2) insuficiência cardíaca, e (3) uma generalizada tendência para edema. Dentre um grande número de casos estudados foram encontrados os três sintomas associados. Importantes sinais adicionais acompanham a neuropatia periférica que são fadiga, diminuição da atenção e capacidade diminuída para o trabalho.

#### **2.4.3.5.1 Deficiência de tiamina com neuropatia periférica (Beribéri seco)**

É uma forma caracterizada por polineuropatia com parestesia das extremidades (especialmente as pernas), redução dos reflexos do joelho e de outros tendões, fraqueza progressiva severa e perda de massa muscular. A susceptibilidade às infecções é fortemente aumentada. A enfermidade é conhecida também como, beribéri atrófico, neurite dietética, beribéri seco, polineurite endêmica (WHO, 1999).

#### **2.4.3.5.2 Deficiência de tiamina com cardiopatia (Beribéri úmido)**

É uma forma aguda de deficiência de tiamina caracterizada por edema especialmente das pernas, mas também envolvendo o tronco e o rosto, insuficiência ventricular, ritmo sinusal e dilatação das arteríolas. Quando há depressão da atividade de transacetilização, associada ao aumento de lactato e piruvato sérico, são encontrados congestão pulmonar com derrame pleural e insuficiência cardíaca congestiva, e a morte pode ocorrer abruptamente. Uma forma menos comum, fulminante, se caracteriza por acidose láctica, hipotensão, taquicardia, e edema pulmonar (causa da morte), a qual é denominada deficiência tiamínica com acidose láctica. Sinônimos: beribéri doença cardíaca, cardiovasculares beribéri, Shoshin beribéri (para a forma fulminante com acidose láctica) e beribéri úmido (WHO, 1999).

Segundo WHO (1999), é difícil apontar de sintomas clínicos específicos na deficiência de tiamina devido às variações dos sinais clínicos provocada pela presença de fatores complicadores, como infecções ou pela presença de sintomas de deficiências múltiplas, como nas outras vitaminas do complexo B, vitamina C e minerais, bem como os efeitos das tensões de muitos tipos, como o trabalho físico e gravidez.

#### **2.4.3.5.3 Síndrome de Wernicke-Korsakoff**

Esta síndrome, que com frequência é vista no oriente, ocorre principalmente nos alcoólatras, metade dos quais tem doença hepática, e é frequentemente precipitada pela administração de glicose em pacientes deficientes em tiamina (HARPER, 1983). Se não for tratada, a morte é comum, e mesmo com tratamento estabelecido, 17% morrem dentro de três semanas (FELDMAN, 1988). Apenas a minoria dos alcoólatras crônicos desenvolvem a doença, uma vez que é apenas vista em doentes com alguma anormalidade genética na enzima tiamino-dependente, a transacetilase. Esta síndrome não é observada em casos de fome e inanição (WHO, 1999).

Se manifesta clinicamente por um estado de confusão mental, desorientação, oftalmoplegia, nistagmo, diplopia e ataxia (Encefalopatia de Wernicke), com severa perda de memória recente e confabulações (a invenção de fatos para justificar a perda de memória) (Síndrome ou Psicose de Karsakoff). É caracterizada por lesões simétricas e hiperêmicas do

tronco-cerebral, hipotálamo, tálamo, corpos mamilares, proliferação glial, dilatação capilar e hemorragias perivasculares (Ibid.).

### 3 MATERIAL E MÉTODOS

Esse trabalho foi constituído de duas etapas, uma composta por coleta do histórico da intoxicação natural de equinos por *P. arachnoideum* e outra por sua reprodução experimental.

#### 3.1 Inquérito Sobre a Ocorrência de Casos Naturais da Intoxicação por *P. arachnoideum* em Equinos

Foi realizado um inquérito sobre a ocorrência de casos naturais de intoxicação por *P. arachnoideum* em equinos na Região montanhosa do Sul do Estado do Rio de Janeiro e Região limítrofe do Estado de Minas Gerais.

O levantamento foi feito a partir de arguição oral dos moradores e produtores de leite locais do distrito de Fumaça, RJ e adjacências. Os dados obtidos foram devidamente registrados e foram realizadas perguntas que abordaram os seguintes temas:

1. Espécies animais mais acometidas pela intoxicação por samambaia;
2. Existência de diagnósticos realizados por de médicos veterinários de casos de intoxicação natural de equinos por *P. arachnoideum* na região;
3. Hábitos de pastoreio de samambaia, principalmente por equinos.

#### 3.2 Intoxicação Experimental por *P. arachnoideum* em Equinos

##### 3.2.1 Local do experimento

O experimento foi conduzido, entre o mês de dezembro de 2008 a dezembro de 2009, em uma propriedade no município de Quatis, RJ denominado Sítio das Palmeiras localizada na estrada Quatis-Falcão, nº 1114. Os animais foram mantidos em baias individuais de 4 x 2 m<sup>2</sup> com piso de maravalha, que era diariamente trocada (Figura 4).



**Figura 4.** Aspectos clínicos e patológicos da intoxicação experimental por *Pteridium arachnoideum* (Dennstatiaceae) em equinos. Local do experimento.

### 3.2.2 Animais

Foram utilizados quatro equinos adultos, três fêmeas e um macho, com idade média de 15 a 20 anos, oriundos do município de Barra Mansa, RJ. Os animais foram adaptados ao local do experimento por pelo menos um mês. Um equino (nº.3) nasceu e foi criado em região intensamente invadida pela samambaia, até três meses antes da realização do experimento. Os outros três equinos eram provenientes de regiões onde a samambaia não ocorre. Antes do início do experimento, os animais foram submetidos à avaliação clínica, exames de sangue e eletrocardiografia para avaliação de sua higidez.

### 3.2.3 Coleta e armazenamento da *P. arachnoideum*

No presente estudo foi utilizada somente a brotação da samambaia. A planta foi coletada no Distrito de Fumaça, Serra da Mantiqueira, na divisa do Estado do Rio de Janeiro com Minas Gerais (Figura 5), em geral, após a roçada das pastagens invadidas (Figura 6).

Para a realização da primeira etapa do experimento (equinos nº.1 e nº.2) programamos a roçada dos pastos no mês de dezembro de 2008 e coletamos a brotação após três a quatro semanas (Figura 7). Para a segunda etapa experimental (equinos nº.3 e nº.4) foi programada a roçada para junho de 2009 e a coleta da brotação novamente após três a quatro semanas.



**Figura 5.** Aspectos clínicos e patológicos da intoxicação experimental por *Pteridium arachnoideum* (Dennstatiaceae) em equinos. Local de coleta. Notar intensa invasão das pastagens por *P. arachnoideum*.



**Figura 6.** Aspectos clínicos e patológicos da intoxicação experimental por *Pteridium arachnoideum* (Dennstatiaceae) em equinos. Local de coleta. Notar intensa invasão das pastagens por *P. arachnoideum*. As áreas de coloração marrom correspondem aos pastos intensamente invadidos pela samambaia após serem roçados. Dezembro de 2008.



**Figura 7.** Aspectos clínicos e patológicos da intoxicação experimental por *Pteridium arachnoideum* (Dennstatiaceae) em equinos. Local de coleta. Notar a rápida rebrota de *P. arachnoideum*, em relação a gramíneas quatro semanas após a roçada.



Após a coleta, os brotos de samambaia foram pesados e secados em um galpão com cerca de 600m<sup>2</sup>, à sombra por sete dias (Figura 8). Durante o processo de fenação todo o material coletado era revolvido por um período de 10 minutos com o intuito de evitar o acúmulo de umidade e consequentemente a proliferação de fungos.



**Figura 8.** Aspectos clínicos e patológicos da intoxicação experimental por *Pteridium arachnoideum* (Dennstatiaceae) em equinos. Secagem da samambaia à sombra. Processo de fenação. À esquerda, brotos de samambaia verdes e à direita brotos secos, prontos para serem triturados e armazenados.

O feno produzido era armazenado em sacos de pano e estocado em ambiente limpo, fresco e ao abrigo da luz solar em um paiol no local do experimento. Ao todo foram coletados 2.600 kg de planta verde (brotação), que ao final do processo de dessecação corresponderam a aproximadamente à 260 kg de feno de broto de samambaia.

### 3.2.4 Dieta dos animais

Os animais receberam concentrações de feno de *P. arachnoideum* (50% e 75%) complementada com *Pennisetum purpureum* (“capim elefante”) picado (quantidade do capim multiplicado por quatro) (Figura 9).

A quantidade de matéria seca total da dieta foi calculada com base no consumo diário de 3% do peso vivo de cada animal, sendo ajustada, para mais ou para menos, durante os primeiros dias até que fosse atingida uma quantidade adequada para cada equino.

Durante os primeiros dias do experimento, foram utilizados 500 g/dia de açúcar refinado misturados homogeneamente na dieta, a fim de aumentar sua palatabilidade. No decorrer do experimento, foi ofertado a brotação de samambaia verde aos animais com o intuito de observar o interesse do animal pela planta, separadamente.



**Figura 9.** Aspectos clínicos e patológicos da intoxicação experimental por *Pteridium arachnoideum* (Dennstatiaceae) em equinos. Aspecto da dieta com 75% de feno de broto de samambaia.

### 3.2.5 Acompanhamento clínico

Durante todo o experimento, os animais foram submetidos a exames clínicos diários até o dia da morte. Foram avaliados os parâmetros de frequências cardíaca e respiratória, movimentação intestinal (ceco), temperatura corpórea e estado geral. Após a avaliação clínica os animais eram movimentados durante, aproximadamente 15 minutos, para que fosse observada a postura durante a marcha.

### 3.2.6 Patologia clínica

Foram feitas coletas de sangue da veia jugular, a cada sete dias, de todos os equinos. As amostras de sangue destinadas a bioquímica sérica (tiamina e ácido pirúvico) foram acondicionadas em tubos secos, afim de permitir a formação e retração do coágulo. Já as amostras destinadas a realização do hemograma, foram acondicionadas em frascos contendo anti-coagulante (EDTA) e mantidas por no máximo 24 horas à temperatura de 8°C. O soro obtido foi congelado a temperatura inferior a 20°C até a realização dos exames.

O hemograma completo foi realizado em contador de células automatizado ABC VET - Horiba ABX Diagnostics® no laboratório veterinário São Lázaro, no município de Volta Redonda, RJ.

As determinações de tiamina e ácido pirúvico foram realizadas a partir de cromatografia líquida de alta performance (HPLC), pelo laboratório de análises clínicas Túlio Resende, no município de Volta Redonda, RJ.

### **3.2.7 Eletrocardiografia (ECG)**

O exame eletrocardiográfico foi realizado em todos os animais antes do início do experimento. Após o início da administração da planta, o exame foi realizado no 18º e 34º dias (equinos nº.2 e nº.4, respectivamente) e na “fase final”, quando os animais, já em decúbito, apresentavam colapso.

O exame foi realizado sem a administração de qualquer tranquilizante. Os animais eram contidos na posição ortostática, com os membros paralelos entre si em piso de borracha exceto quando apresentava-se em decúbito. A distribuição dos eletrodos seguiu o sistema de derivação bipolar ápice-base, descrito por Patteson (1996), posicionando-se o eletrodo amarelo no lado esquerdo acima do ápice cardíaco, logo atrás do olécrano e o eletrodo vermelho no lado direito, cranial à escápula, próximo à veia jugular. Após uso de gel condutor, os eletrodos foram conectados à pele por meio de condutores metálicos tipo “jacaré”. Para a realização da eletrocardiografia, foi utilizado um aparelho portátil Funbec Ecafix ECG 40, composto por seis canais, três sensibilidades e velocidade de 25mm/s, ligado a um estabilizador de voltagem. O aparelho, regulado para a velocidade de 25mm/s e na sensibilidade de 1cm=1mV, foi registrado na derivação I.

O estudo dos traçados compreendeu a medida simples da amplitude das ondas em milivolts, a medida da duração das ondas e intervalos em segundos e a análise morfológica das ondas. Foi determinada, ainda, a frequência cardíaca, em batimentos por minuto (bpm) e o ritmo cardíaco no momento da realização do exame.

### **3.2.8 Necropsia e histopatologia**

Todos os animais foram necropsiados imediatamente após a morte. Foram coletados encéfalo, medula e hipófise íntegros e, fragmentos de fígado, rim, baço, adrenal, coração, pulmão, intestinos, músculo esquelético, nervos periféricos (plexo braquial) e medula óssea (articulação costo-condral). Esse material foi fixado em formalina a 20% tamponada com carbonato de cálcio e encaminhado para o Setor de Anatomia Patológica, Projeto Sanidade Animal, Embrapa/UFRRJ. Após a fixação em formalina, os fragmentos de órgãos foram desidratados em álcool absoluto, tratados com xilol, embebidos e incluídos em parafina, cortados de 3-5 micrômetros e corados pela Hematoxilina e Eosina (HE).

## 4 RESULTADOS

### 4.1 Histórico de Intoxicação de Equídeos por *Pteridium arachnoideum* no Município de Fumaça, RJ e Regiões adjacentes

Ao todo foram visitadas 10 propriedades rurais no município de Fumaça, RJ e adjacências (Estado de Minas Gerais). Os moradores e produtores de leite entrevistados mencionaram que os **equinos** consumiam a planta, em pequenas quantidades, de forma esporádica, principalmente em períodos de seca, quando mantidos em pastagens invadidas pela samambaia. Segundo os entrevistados a parte preferencialmente consumida pelos equinos é a brotação. Além disso, verificou-se que, até o momento, a enfermidade nunca foi diagnosticada por veterinários na região.

Constatou-se que a intoxicação em **bovinos** por *P. arachnoideum* constituiu o maior problema em pastagens invadidas pela planta. A forma mais comum de intoxicação de bovinos adultos na região estudada é a hematúria enzoótica bovina.

### 4.2 Experimentação

Os principais dados sobre o delineamento experimental e o desfecho encontram-se na Tabela 1 e o resumo do quadro clínico e patológico na Tabela 2.

#### 4.2.1 Adaptação à dieta com *P. arachnoideum*, evolução do experimento e tempo de ingestão

Os equinos n.º 1, 2 e 4 eram proveniente de áreas onde não ocorre samambaia, portanto nunca haviam entrado em contato anteriormente com a planta, já o animal n.º 3 nasceu e foi criado em região intensamente invadida por samambaia.

**Equino n.º.1.** Esse animal recebeu dieta de 50% de feno de samambaia e 50% de capim elefante (*P. purpureum*) picado e, se adaptou bem a dieta. No 6º dia do experimento o fornecimento de açúcar misturado ao volumoso foi interrompido e, o animal continuou a ingerir a toda a mistura ofertada espontaneamente. A partir do 8º dia do experimento, o equino passou a ingerir pequenas quantidades da brotação verde, sempre que lhe era ofertada. Do 7º ao 11º dia observou-se que o animal passou a demonstrar boa aceitação da dieta. O apetite foi mantido até o 12º dia, quando se iniciou hiporexia e posteriormente anorexia. O animal sobreviveu comendo a dieta até o 16º dia quando morreu às 05h30min.

**Equino n.º.2.** A este equino foi oferecida a dieta de 75% de feno de samambaia e 35 % de capim elefante (*P. purpureum*) picado. No 6º dia foi retirado o palatilizante (açúcar) e o animal comeu 95% da dieta fornecida. A partir do 7º dia, o animal passou a consumir toda a dieta ofertada no cocho, bem como pequenas quantidades da brotação verde, sempre que lhe era ofertada. Após o 7º dia observou-se que o animal passou a demonstrar boa aceitação da dieta e, com o passar dos dias, foi notado que o apetite pela brotação verde da samambaia aumentou. O animal parece ter desenvolvido um gosto peculiar pela samambaia. No dia 18º o equino ingeriu grandes quantidades da brotação verde oferecida manualmente. No 23º dia o animal apresentou hiporexia com evolução para anorexia nos 25º e 26º dias. Do 15º ao 23º dias foi percebido alotriofagia (ingestão de fragmentos de madeira da baia). O animal sobreviveu comendo a dieta até o 26º dia quando morreu às 06h52min.

**Equino n.º.3.** Esse animal recebeu dieta de 50% de feno de samambaia e 50% de capim elefante fresco picado. Não houve adaptação a dieta. O animal só ingeria a dieta oferecida mediante a adição de 500g de açúcar refinado, mesmo depois do 10º dia de consumo. Nos dias seguintes, foi necessário aumentar constantemente a quantidade de açúcar

e, mesmo assim o apetite do animal diminuía. Houve muita seletividade, uma vez que o animal consumia preferencialmente o açúcar e os pedaços de capim picado. Quando era oferecido apenas capim picado, o animal mostrava apetite normal. No 28º dia o experimento foi interrompido e o animal excluído deste trabalho, em virtude de apresentar baixo escore corporal e nenhum sintoma aparente da intoxicação pela *P. arachnideum*. O animal ingeriu a planta por 28 dias e não apresentou qualquer sinal clínico.

**Equino nº.4.** A este equino foi oferecido dieta de 50% de feno de samambaia e 50% de capim elefante picado. O animal só consumiu a dieta mediante ao incremento constante de 500g de açúcar refinado, uma vez que sem a adição do açúcar, o animal não ingeria adequadamente a dieta. Em nenhum momento, o animal aceitou a brotação da samambaia verde ofertada. Nos últimos dias 7 dias o animal apresentou hiporexia e anorexia. O animal sobreviveu comendo a dieta até o 56º dia, quando morreu às 00h14min.

**Tabela 1.** Principais dados sobre o delineamento experimental e desfecho da intoxicação experimental por *P. arachoides* em equinos

Identificação do equino	Sexo	Idade	Peso (kg)	Origem do animal	Concentração da dieta	Data e hora do início do experimento	Início dos sintomas	Evolução da intoxicação	Desfecho
Eqüino nº.1	Fêmea	19 anos	266	Região livre de samambaia	50% de feno de samambaia, 50% de capim mais 500g de açúcar*	22/12/08 às 08h00min	11º dia	5 dias com as 24 últimas horas em “fase agônica”	Morreu (16 dias)
Eqüino nº.2	Fêmea	15 anos	241	Região livre de samambaia	75% de feno de samambaia, 35% de capim mais 500g de açúcar*	22/12/08 às 08h00min	22º dia	5 dias com as 24 últimas horas em “fase agônica”	Morreu (26 dias)
Eqüino nº.3	Fêmea	18 anos	350	Região invadida pela samambaia	50% de feno de samambaia, 50% de capim mais 500g de açúcar*	19/09/09 às 17h 00min	-----	-----	Sem Sintomas
Eqüino nº.4	Macho	20 anos	252	Região livre de samambaia	50% de feno de samambaia, 50% de capim mais 500g de açúcar*	20/09/09 às 14h00min	49º dia	8 dias com as 24 últimas horas em “fase agônica”	Morreu (56 dias)

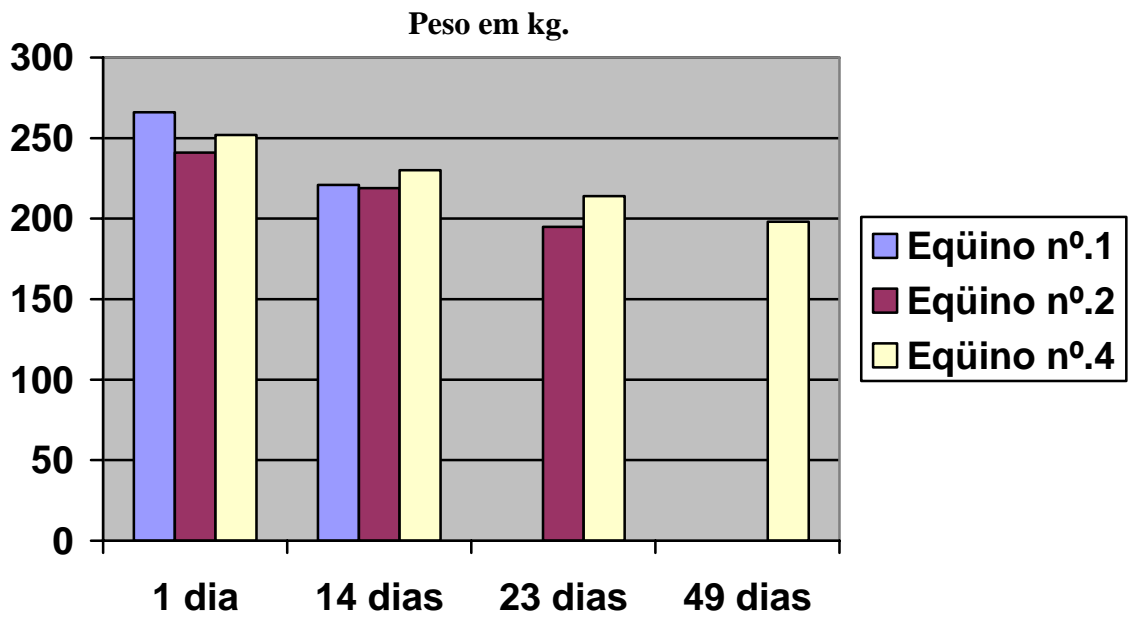
\* Dieta calculada em consumo de matéria seca de 3% de peso vivo.

#### 4.2.2 Quadro Clínico Geral

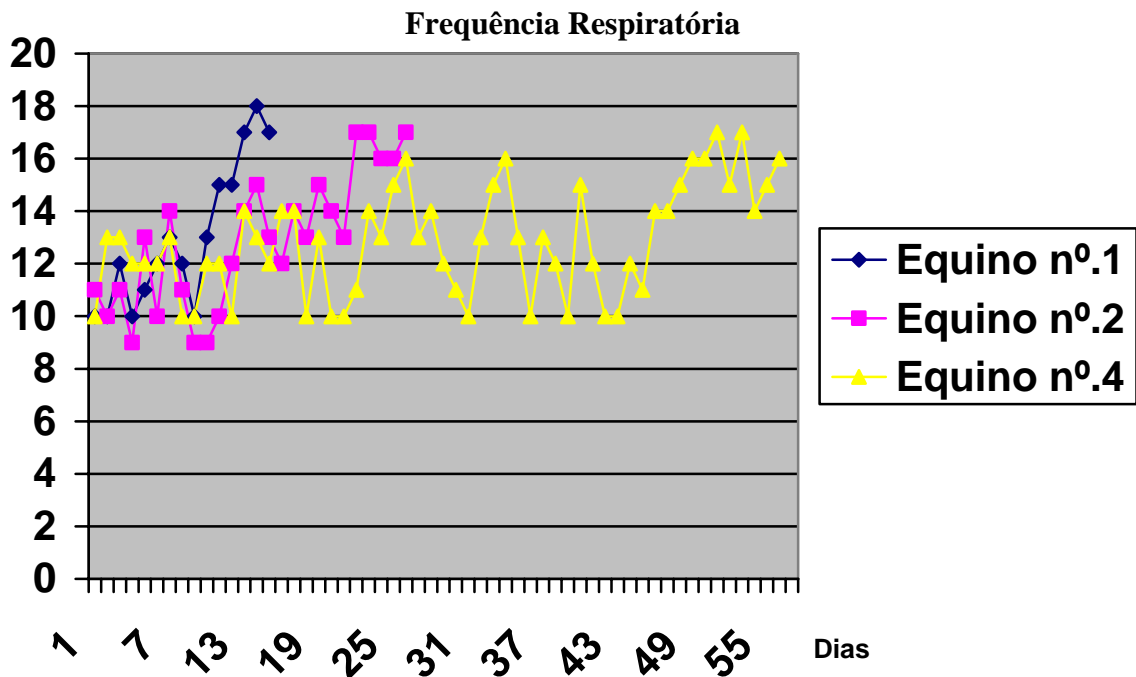
Os sinais clínicos verificados nos três equinos intoxicados foram semelhantes e, em geral, constituíram de progressiva, apatia, sonolência e letargia. Além disso, os animais apresentaram relutância em mover-se, e quando submetidos a exercícios forçados, exibiam letargia. Os equinos nº.2 e 4 apresentaram sonolência, deitavam em decúbito esternal e dormiam com o focinho apoiado no chão. Foi observada progressiva redução do escore corporal em todos os equinos no decorrer do experimento; exibiam escore corporal muito baixo no momento da morte (em média, os animais perderam 48,3 kg) conforme demonstrado no Gráfico 1, bem como hiporexia, evidenciada pelas sobras da dieta no cocho, que evoluía para anorexia. Após o exercício, verificaram-se arritmias associadas a aumento da força de contração cardíaca. Nas 48 horas que antecediam a morte dos animais, os sinais clínicos anteriormente citados intensificavam-se, os animais caíam em decúbito e, pela fraqueza muscular, não eram capazes de se reerguerem. Além disso, foi verificado discreto aumento da frequência respiratória nesse período (Gráfico 2). Nas 24 horas antes da morte, observou-se considerável aumento da frequência cardíaca. Durante esse período arritmias eram constantes e foram vistas em todos os animais. Dias antes da morte houve bradicardia, principalmente, nos equinos nº.1 e nº.4 (Gráfico 3).

O equino nº.2 apresentou incoordenação dos membros posteriores e, aparentemente, não se sustentava de pé, poucas horas depois caiu com os membros posteriores afastados. Após caírem ao chão, os animais apresentavam anorexia, debatiam-se, realizavam movimentos de pedalagem, tinham episódios de espasmos musculares e tremores musculares, em especial, na musculatura do pescoço e membros, opistótono, dispnéia, taquicardia e batimentos fortes, capazes de serem ouvidos sem o estetoscópio e morriam aproximadamente em 24 horas após terem entrado em decúbito. Adicionalmente, observaram-se sopro cardíaco, estertores pulmonares, sudorese e tenesmo.

Durante o período experimental, nenhum animal apresentou alteração na temperatura retal, que variava discretamente de acordo com a temperatura ambiente e com o período do dia e conforme representadas no Gráfico 4.

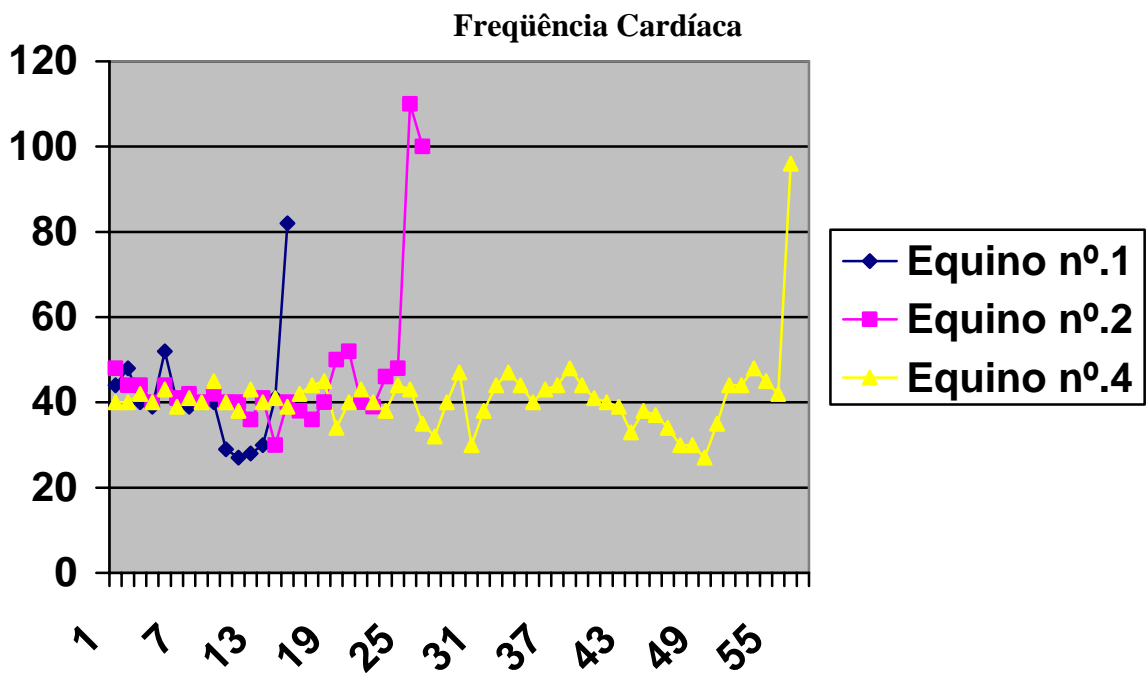


**Gráfico 1.** Variação do peso (kg) dos equinos experimentalmente intoxicados por *Pteridium arachnoideum* (Dennstatiaceae).

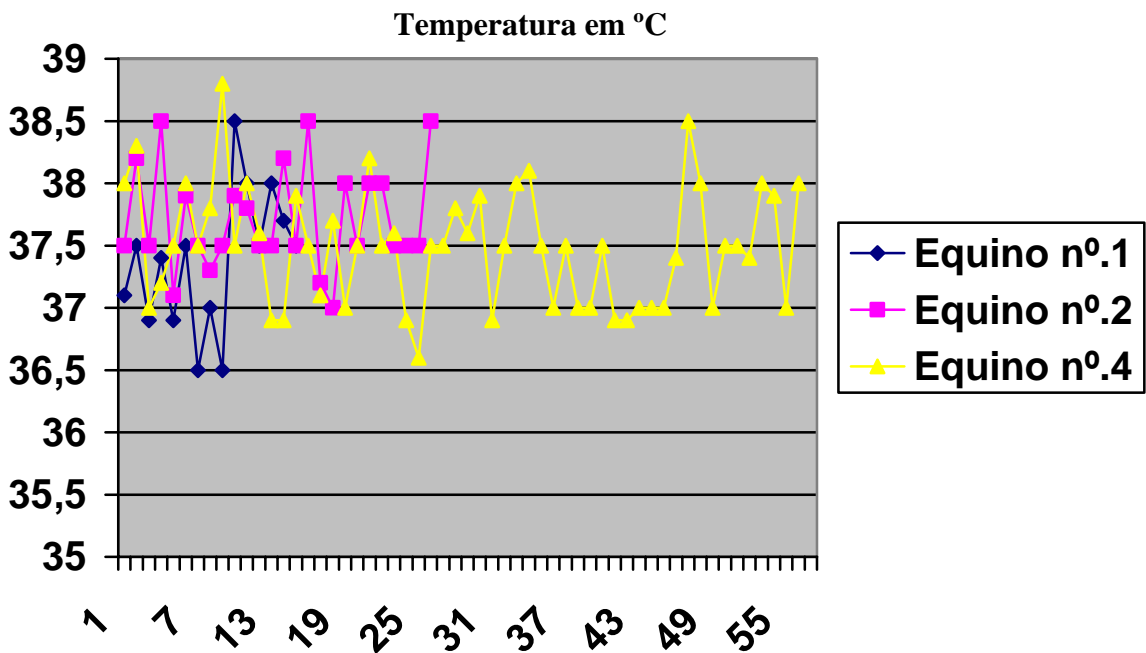


**Gráfico 2.** Variação da frequência respiratória em movimentos por minuto (mpm) dos equinos experimentalmente intoxicados por *Pteridium arachnoideum* (Dennstatiaceae).





**Gráfico 3.** Variação da frequência cardíaca dos equinos experimentalmente intoxicados por *Pteridium arachnoideum* (Dennstatiaceae).



**Gráfico 4.** Variação da temperatura retal dos equinos experimentalmente intoxicados por *Pteridium arachnoideum* (Dennstatiaceae).

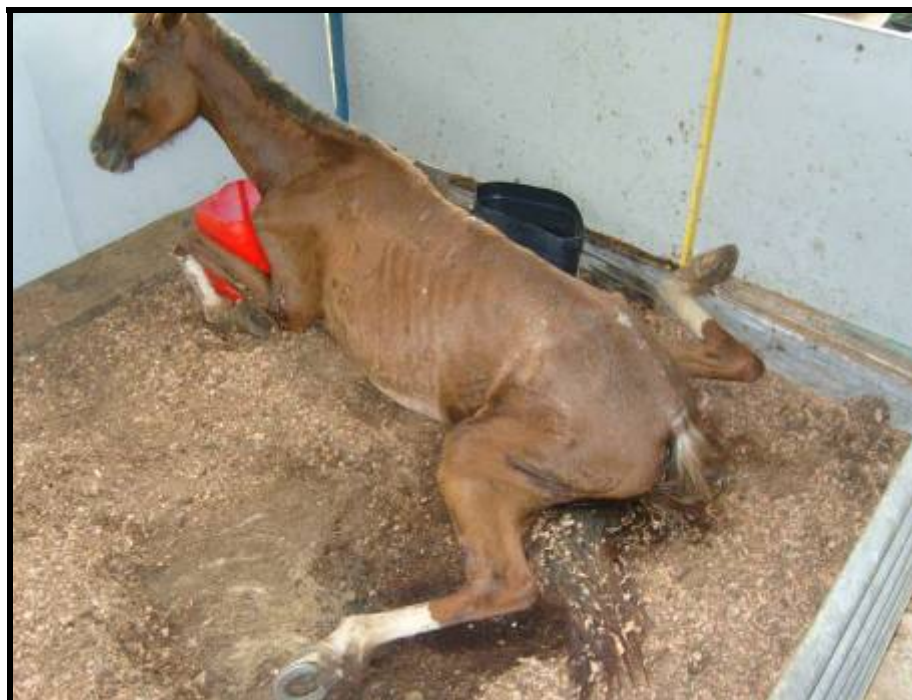
## Histórico Individual

**Equino nº.1.** O animal não apresentou sinais clínicos até o 10º dia. No 11º dia do experimento observaram-se diarreia e emagrecimento progressivo. No 12º dia a diarreia era menos intensa, com fezes mais sólidas e o animal começou a apresentar apatia, letargia e hiporexia discreta, evidenciada pela sobra de 10% da dieta habitual. No 13º dia, pela manhã, ao ser exercitado, o animal apresentou, inicialmente, discreta incoordenação durante a marcha, mas que logo desapareceu. Verificou-se que as fezes estavam praticamente normais, porém a apatia acentuou-se e o animal exibiu hiporexia e hipodipsia. No 14º dia, pela manhã, houve incoordenação ao caminhar, que se normalizou com os exercícios; o animal apresentou fezes normais. Durante a tarde observaram-se relutância em mover-se, arritmia, anorexia e o animal não ingeriu água. No 15º dia o animal apresentava intensa apatia, deitou-se às 08h10min e não se levantou mais. O animal não ingeriu água e exibia anorexia; verificou-se dispnéia, arritmia e sopro cardíaco, taquicardia e estertores. Observaram-se ainda, tremores (membros) e espasmos musculares. Às 05:45h d o 16º dia o animal morreu.

**Equino nº.2.** O animal não apresentou sinais clínicos até o 15º dia. No 16º dia verificou-se arritmia após leve exercício e emagrecimento. No 17º dia a arritmia se manteve após o exercício e o animal mostrou-se apático e sonolento, quando em estação, apresentava a cabeça e o pescoço abaixados. O equino dormiu em decúbito esternal com o focinho apoiado no chão (Figura 10). Após o exercício, as arritmias e a apatia prolongaram-se progressivamente até o 22º dia do experimento. No 23º dia foi percebido hiporexia, apatia e letargia. No 24º dia esses sintomas amplificaram-se e o animal relutou em mover-se, mas quando forçado, caminhava lentamente. No 25º dia o animal exibiu instabilidade e afastamento dos membros posteriores, bem como relutância em mover-se. Às 13h o animal caiu com os membros posteriores afastados e em posição anormal (Figura 11), em seguida o animal foi colocado em decúbito lateral, quando notou-se anorexia e que não ingeria a água quando fornecida. Clinicamente verificou-se arritmia, tremores musculares (membros), dispnéia, opistótono, sudorese, movimentos de mastigação e deglutição sem nenhum alimento na boca, espasmos musculares, tentativas de se levantar, agitação (Figura 12) e movimentos de pedalagem. No 26º dia o quadro clínico agravou-se e o animal morreu.



**Figura 10.** Aspectos clínicos e patológicos da intoxicação experimental por *Pteridium arachnoideum* (Dennstatiaceae) em equinos. Equino nº.2. Sonolência. Notar que o animal apóia a face no chão.



**Figura 11.** Aspectos clínicos e patológicos da intoxicação experimental por *Pteridium arachnoideum* (Dennstatiaceae) em equinos. Equino nº.2. Posição como caiu após instabilidade dos membros posteriores. Notar a posição anormal dos membros.



**Figura 12.** Aspectos clínicos e patológicos da intoxicação experimental por *Pteridium arachnoideum* (Dennstatiaceae) em equinos. Equino n°.2. Sequência de fotos. Tentativa de se levantar e agitação.

**Equino nº.4.** No 9º dia verificou-se diarreia e, dois dias depois, o animal já apresentava fezes normais. No 43º dia do experimento o animal começou a exibir discreta hiporexia, apatia e letargia ao caminhar. Nos 44º e 45º dias os sinais de hiporexia se tornaram mais acentuados, e o animal só ingeria a dieta com a adição de 700g de açúcar. No 46º dia o animal tornou-se mais apático, apresentou sonolência e cabeça baixa. Neste mesmo dia, na parte da tarde, o animal deitou-se e dormiu com o focinho apoiado no chão; observou-se ainda arritmia, apatia e sonolência, que progressivamente se acentuaram (Figura 13). No 56º dia o animal apresentava marcada letargia, movimentos de mastigação e deglutição sem nenhum alimento na boca, bem como progressiva apatia, sonolência e decúbito esternal. Por várias vezes tentou levantar-se sem êxito (Figura 14). Às 13h observou-se sudorese intensa e o animal passou do decúbito esternal para o lateral, seguido por movimentos de pedalagem e tentativas de se levantar. Às 18h15min o animal exibiu tremores e espasmos musculares no pescoço e membros seguidos de opistótono (Figura 15). Adicionalmente, verificaram-se taquicardia, arritmia e sopro cardíaco, bem como dispnéia. Os batimentos cardíacos podiam ser ouvidos sem o auxílio do estetoscópio. O animal recusava água e capim. A ampola retal estava-se repleta de fezes ressequidas e o animal apresentava tenesmo. O animal morreu às 00h00min.



**Figura 13.** Aspectos clínicos e patológicos da intoxicação experimental por *Pteridium arachnoideum* (Dennstatiaceae) em equinos. Equino nº.4. Sonolência.



**Figura 14.** Aspectos clínicos e patológicos da intoxicação experimental por *Pteridium arachnoideum* (Dennstatiaceae) em equinos. Equino nº.4. Sequência de fotos: tentativas de se levantar seguidas de quedas e decúbito lateral.



**Figura 15.** Aspectos clínicos e patológicos da intoxicação experimental por *Pteridium arachnoideum* (Dennstatiaceae) em equinos. Equino nº.4. Espasmo muscular associado a ataques de opistótono.

### 4.2.3 Avaliação hematológica

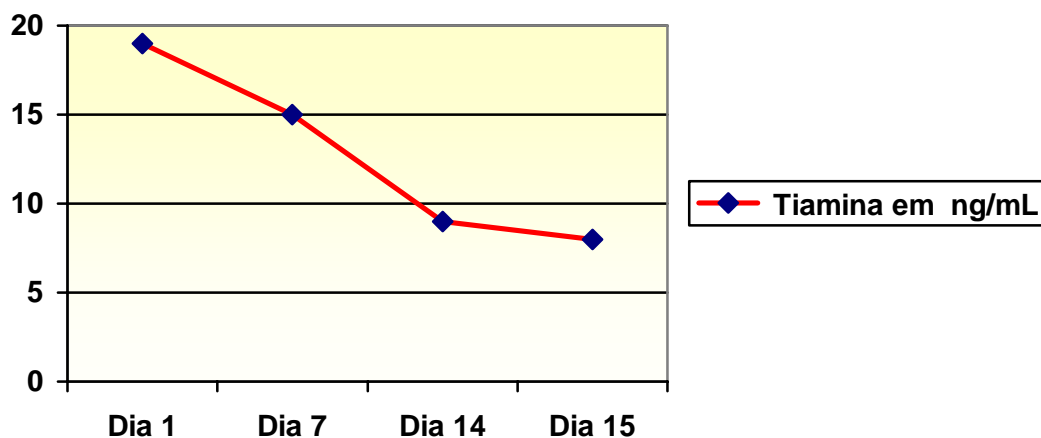
As análises hematológicas revelaram que o equino nº.4 apresentou anemia durante os últimos 14 dias do experimento. Os equinos nº.1 e nº.2 apresentaram contagem de eritrócitos em valores normais, próximo ao limite mínimo considerado como referência. Não foram verificadas alterações na concentração de hemoglobina em nenhum dos animais. A contagem de plaquetas evidenciou trombocitopenia nos equinos nº.2 e nº.4. O leucograma revelou no equino nº.1 normoleucocitemia com predominância de neutrófilos. Os equinos nº.2 e nº.4 apresentaram, no início do experimento, normoleucocitemia com predominância de neutrófilos, com posterior aumento proporcional dos linfócitos até o fim do experimento.

### 4.2.4 Avaliação da concentração de tiamina e ácido pirúvico no soro

#### 4.2.4.1 Tiamina

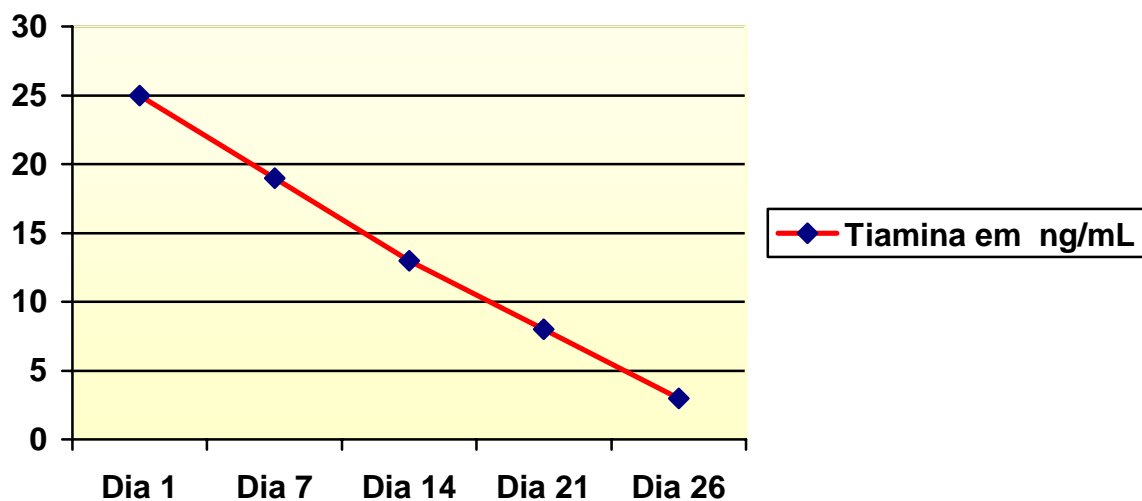
Os exames bioquímicos revelaram, em todos os animais, acentuada diminuição da tiamina sérica que variou em função do tempo de ingestão da planta pelos animais.

**Equino nº.1.** No 1º dia do experimento a concentração de tiamina sérica foi 19,0 ng/ml, ao passo que, no dia da morte (15º dia) essa concentração reduziu para 8,0 ng/ml. A avaliação cronológica está representada no Gráfico 5.



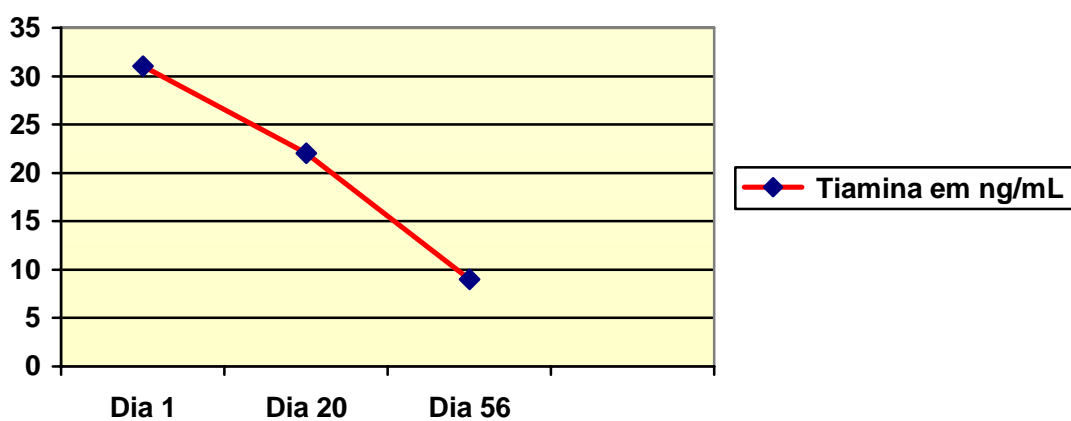
**Gráfico 5.** Variação da concentração de tiamina sérica do Equino nº.1, do 1º ao 15º dia (dia da morte) na intoxicação experimental por *Pteridium arachnoideum* (Dennstatiaceae) em equinos.

**Equino nº.2.** No 1º dia do experimento a concentração de tiamina sérica foi 25,0 ng/ml. No dia da morte (26º dia) essa concentração reduziu para 3,0 ng/ml. A avaliação cronológica está representada no Gráfico 6.



**Gráfico 6.** Variação da concentração de tiamina sérica do Equino nº2, do 1º ao 26º dia (dia da morte) na intoxicação experimental por *Pteridium arachnoideum* (Dennstatiaceae) em equinos.

**Equino nº. 4.** No 1º dia do experimento a concentração de tiamina sérica foi de 31,0 ng/ml. Um dia antes da morte essa concentração estava em 9,0 ng/ml. A avaliação cronológica está representada no Gráfico 7.



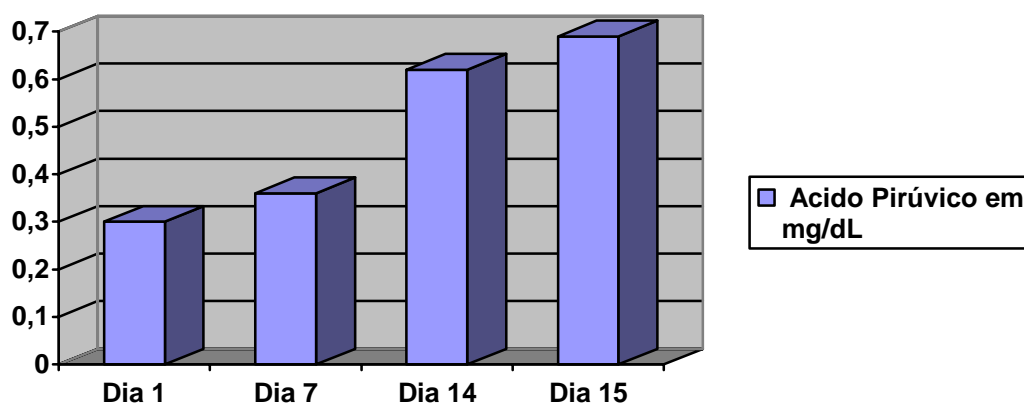
**Gráfico 7.** Variação da concentração de tiamina sérica do Equino nº4, do 1º ao 56º dia (um dia antes da morte) na intoxicação experimental por *Pteridium arachnoideum* (Dennstatiaceae) em equinos.



#### 4.2.4.2 Ácido Pirúvico

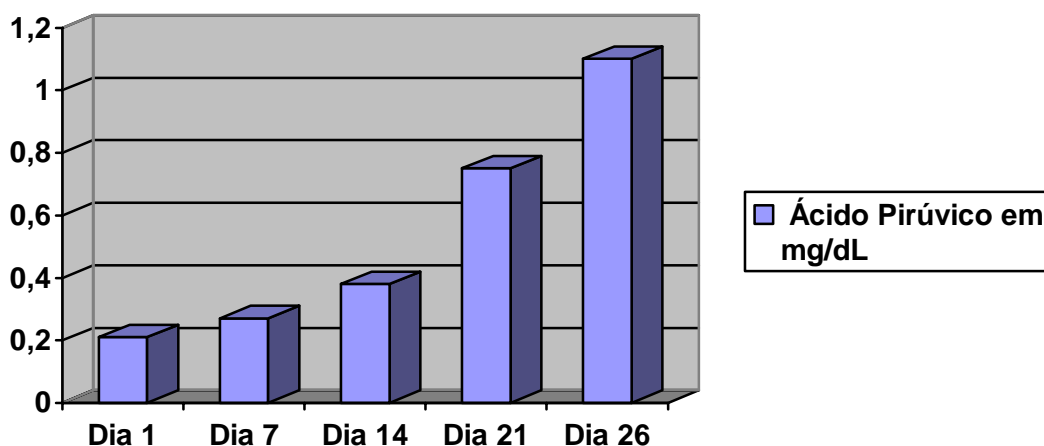
A avaliação das concentrações de ácido pirúvico revelou-se significativamente aumentos após o início dos experimentos.

**Equino n°.1.** No 1º dia do experimento a concentração de ácido pirúvico foi 0,3 mg/dL soro. No dia da morte essa concentração estava em 0,79 mg/dL. A avaliação cronológica está representada no Gráfico 8.



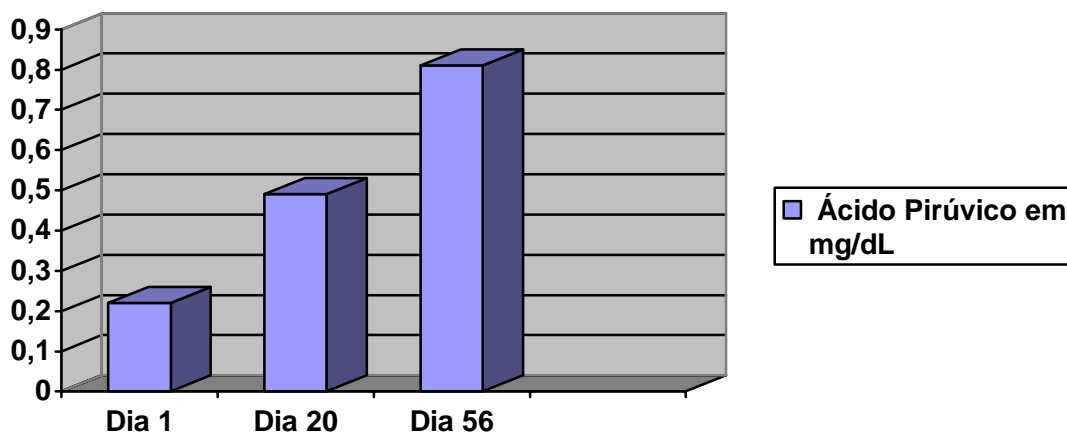
**Gráfico 8.** Variação da concentração sérica de ácido pirúvico do equino nº1, do 1º ao 15º dia (dia da morte) na intoxicação experimental por *Pteridium arachnoideum* (Dennstatiaceae) em equinos.

**Equino n°.2.** No dia 1º do experimento a concentração de ácido pirúvico era de 0,21 mg/dL soro. No dia da morte essa concentração estava em 1,10 mg/dL. A avaliação cronológica está representada no Gráfico 9.



**Gráfico 9.** Variação da concentração sérica de ácido pirúvico do Equino nº2, do 1º ao 26º dia (dia da morte) na intoxicação experimental por *Pteridium arachnoideum* (Dennstatiaceae) em equinos.

**Equino n°.4.** No dia 1º do experimento a concentração de ácido pirúvico foi de 0,22 mg/dL soro. No dia da morte essa concentração estava em 0,81 mg/dL. A avaliação cronológica está representada no Gráfico 10.

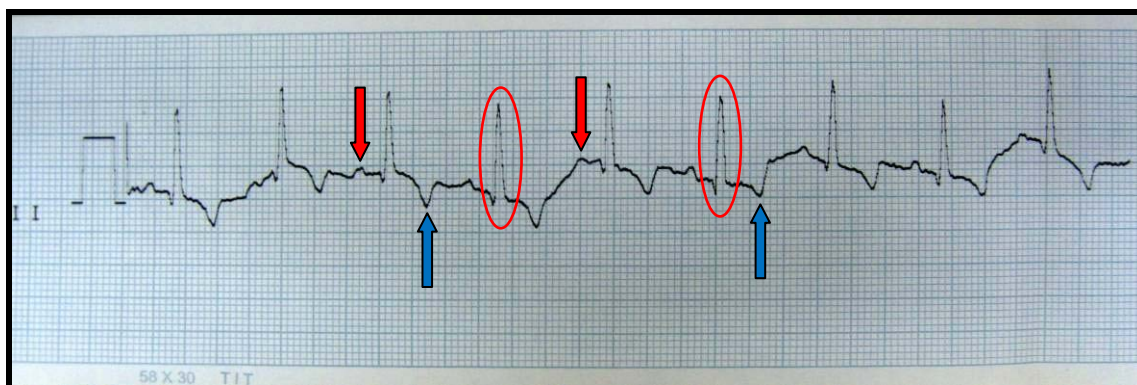

**Gráfico 10.** Variação da concentração sérica de ácido pirúvico do equino nº4, do 1º ao 56º dia (um dia antes da morte) na intoxicação experimental por *Pteridium arachnoideum* (Dennstatiaceae) em equinos.

#### 4.2.5 Avaliação eletrocardiográfica (ECG)

##### 4.2.5.1 Avaliação do ECG no dia 1º do experimento

A avaliação eletrocardiográfica realizada em cada animal, antes do começo da administração da planta não revelou alterações na frequência cardíaca, amplitude de ondas e duração de complexos *QRS* (Figura 16).

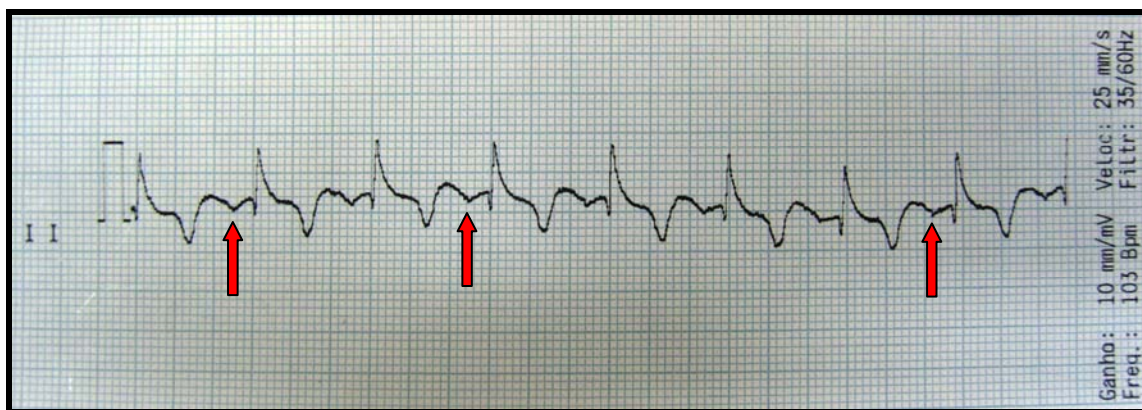


**Figura 16.** Aspectos clínicos e patológicos da intoxicação experimental por *Pteridium arachnoideum* (Dennstatiaceae) em equinos. Equino nº.2. Padrões de normalidade: Onda *P* (setas vermelhas), complexo *QRS* (círculos vermelhos) e onda *T* (setas azuis).

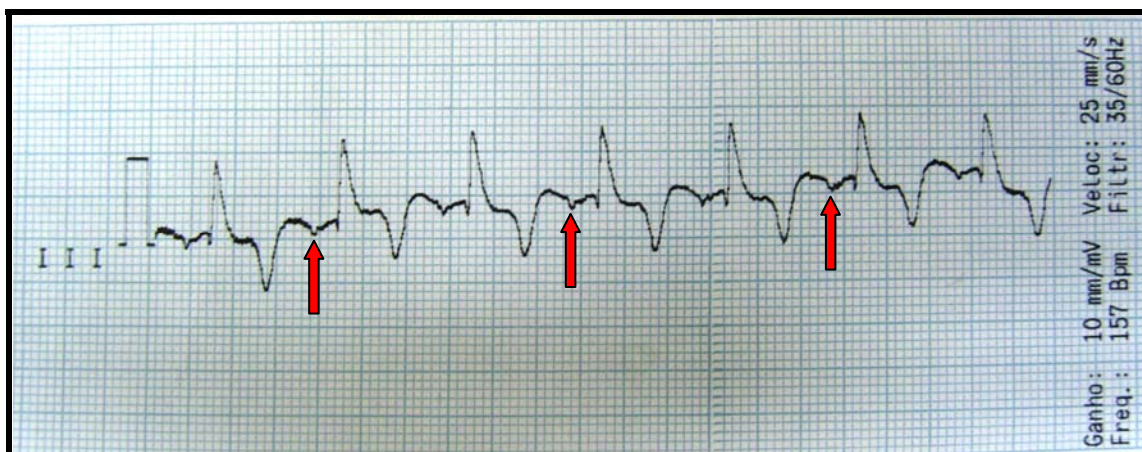#### 4.2.5.2 Avaliação do ECG durante o experimento

Na avaliação eletrocardiográfica realizada no 18º dia do experimento não foram evidenciadas alterações significativas, exceto no equino nº.2, que apresentou um ligeiro desvio na onda *Q*.

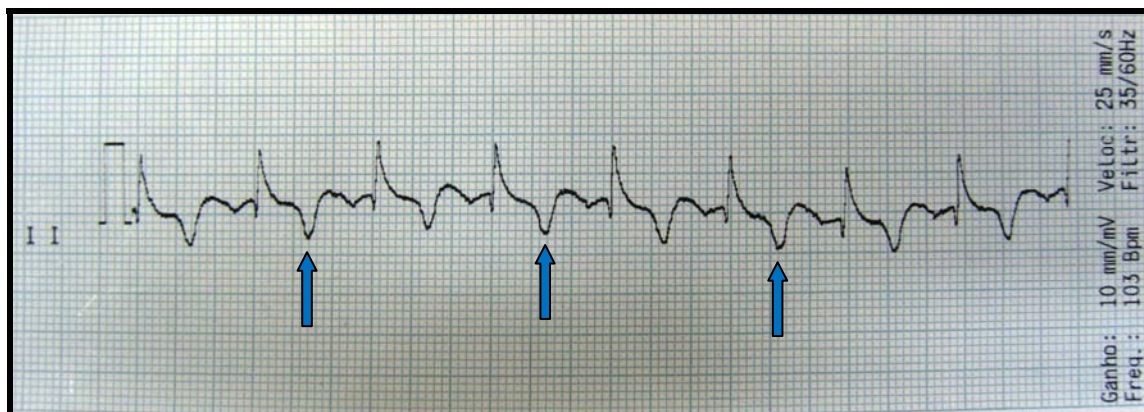
Porém, nas eletrocardiografias realizadas nas 48 e 24 horas que antecederam a morte, foram encontrados ritmo e taquicardia juncional nos dois animais examinados (equinos nº.2 e 4), caracterizado por desvio inferior da onda *P* (Figura 17 e 18). Desvios com aumento da profundidade da onda *T* (Figura 19), durante a evolução clínica, foram percebidos nos mesmos animais, principalmente na derivação D II em 25 e 50mm/s sugestivos de desequilíbrio hidro-eletrolítico ou hipóxia do miocárdio. No período de 24 horas que antecedeu a morte, foram verificadas alterações no ECG compatíveis com alternância elétrica evidenciadas por alteração no padrão de tamanho das ondas R (Figura 20). Tais alterações sugerem efusões pericárdicas.



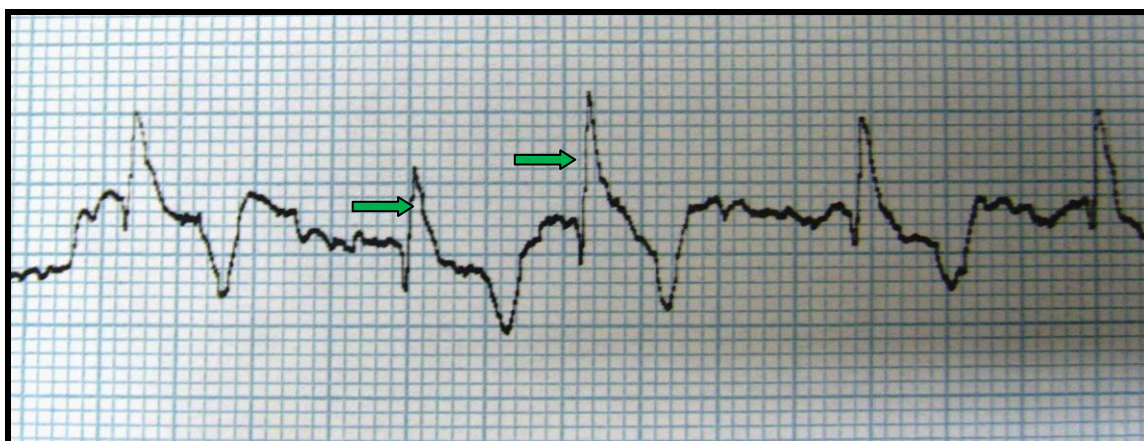**Figura 17.** Aspectos clínicos e patológicos da intoxicação experimental por *Pteridium arachnoideum* (Dennstatiaceae) em equinos. Equino nº.2. Derivação D II, apresentação de onda *P* invertida (setas vermelhas) sugestivo de ritmo e taquicardia juncional. Frequência cardíaca: 103 bpm.



**Figura 18.** Aspectos clínicos e patológicos da intoxicação experimental por *Pteridium arachnoideum* (Dennstatiaceae) em equinos. Equino nº.4. Derivação D III. Notar onda *P* invertida (setas vermelhas) ritmo e taquicardia juncional. Frequência cardíaca: 157 bpm.



**Figura 19.** Aspectos clínicos e patológicos da intoxicação experimental por *Pteridium arachnoideum* (Dennstatiaceae) em equinos. Equino nº.2. Derivação D II. Onda T com amplitude além de 25% da onda R (setas azuis). Sugestivo de desequilíbrio hidroeletrólítico ou hipóxia do miocárdio. Frequência cardíaca: 103 bpm.



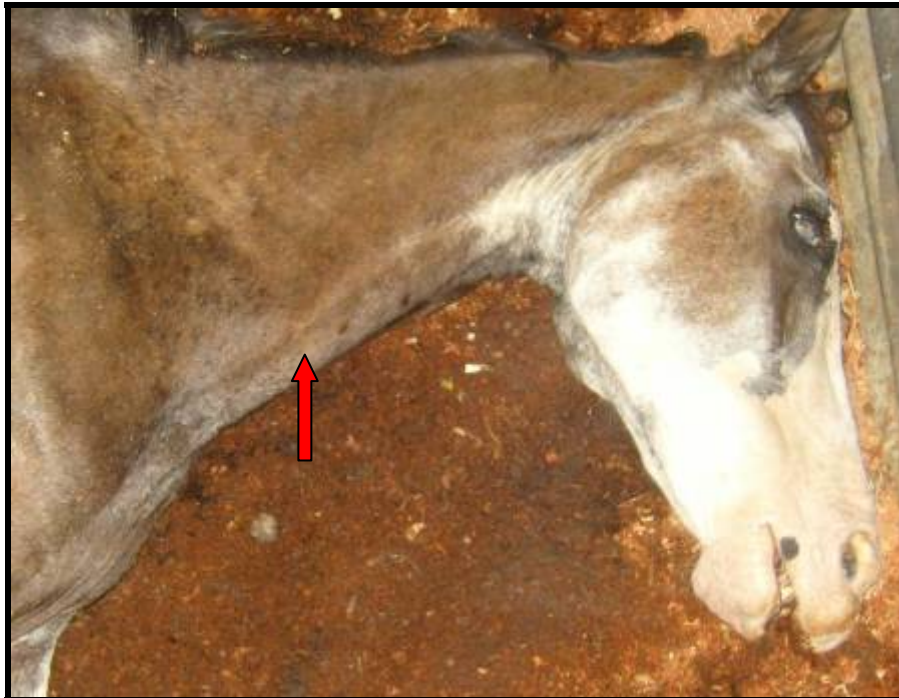**Figura 20.** Aspectos clínicos e patológicos da intoxicação experimental por *Pteridium arachnoideum* (Dennstatiaceae) em equinos. Equino nº.2. Alternância elétrica. Notar variação no tamanho entre as ondas R (setas verdes).

#### 4.2.6 Achados de necropsia

Os achados de necropsia observados em todos animais foram similares (Figuras 21 a 31). Ao exame externo verificou-se que havia escoriações nas carcaças, principalmente, nos membros, órbita ocular e lábios em todos os animais.

À necropsia verificaram-se jugulares ingurgitadas, no equino nº.2, havia discreto edema subcutâneo na região ventral. Os animais apresentavam gordura corpórea gelatinosa e parda, pouco conteúdo no estômago e quase nenhum nas alças intestinais, além de discreto acúmulo de gás e ampola retal repleta de fezes ressequidas. O fígado mostrava-se congesto com bordos discretamente arredondados e de coloração vinho escuro, baço (exceto equino nº.1) e rins estavam congestos, principalmente na região cortical, e no equino nº.2 havia moderado hidroperitônio. Observaram-se ainda, moderada a acentuada congestão dos pulmões e excesso de efusão pleural. No exame do sistema nervoso central não foram observadas alterações dignas de nota, exceto aumento da pressão e da quantidade do líquido encéfalo raquidiano na articulação atlanto-occipital, bem como áreas circundadas por líquido translúcido e gelatinoso, no nervo ciático, compatível com edema.

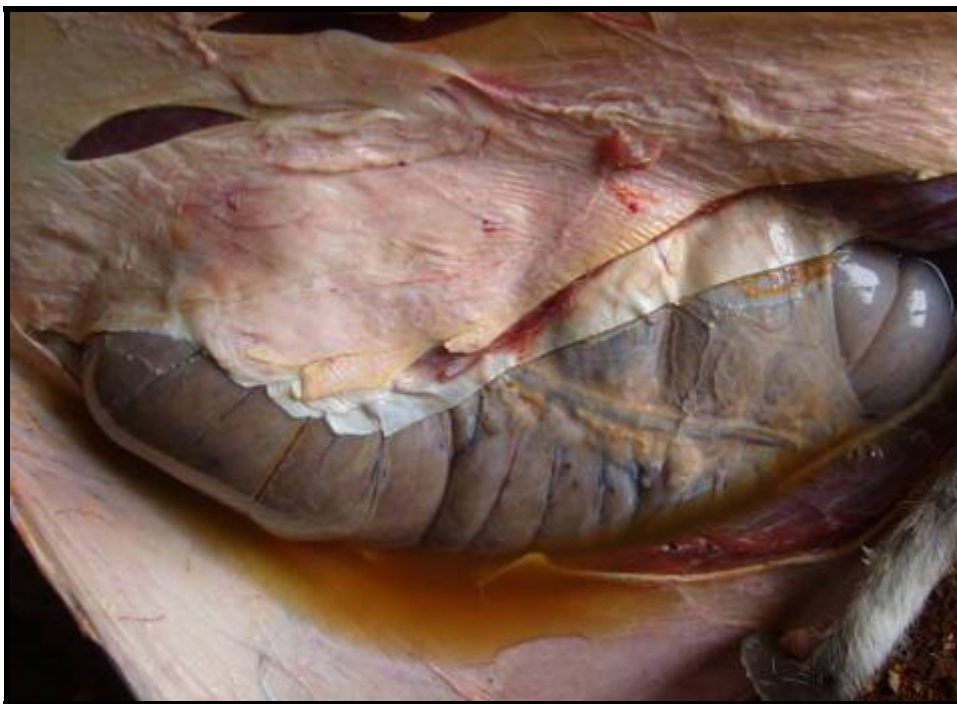As principais alterações macroscópicas foram verificadas no coração. No equino nº.1 foram observados excesso de efusão pericárdica, hemorragias petequiais subepicárdicas, músculo cardíaco com consistência amolecida e dilatado, principalmente, o átrio e ventrículo direitos. Foram verificadas algumas áreas escurecidas na superfície de corte do miocárdio, próximas ao endocárdio, às vezes com áreas esbranquiçadas adjacentes. No equino nº.2, havia excesso de efusão pericárdica, hemorragias petequiais subepicárdicas, músculo cardíaco de consistência amolecida, principalmente do átrio e dos ventrículos direitos. Haviam áreas escurecidas de distribuição multifocal no miocárdio. No equino nº.3, havia excesso de efusão pericárdica, hemorragias petequiais subepicárdicas, músculo cardíaco de consistência amolecida, principalmente átrio e ventrículos direitos, além de dilatação. Poucas áreas escurecidas de distribuição multifocal no miocárdio. Nos três animais foram observadas veias cava caudal, cranial, renal, esplênica e mesentéricas intensamente congestionadas.



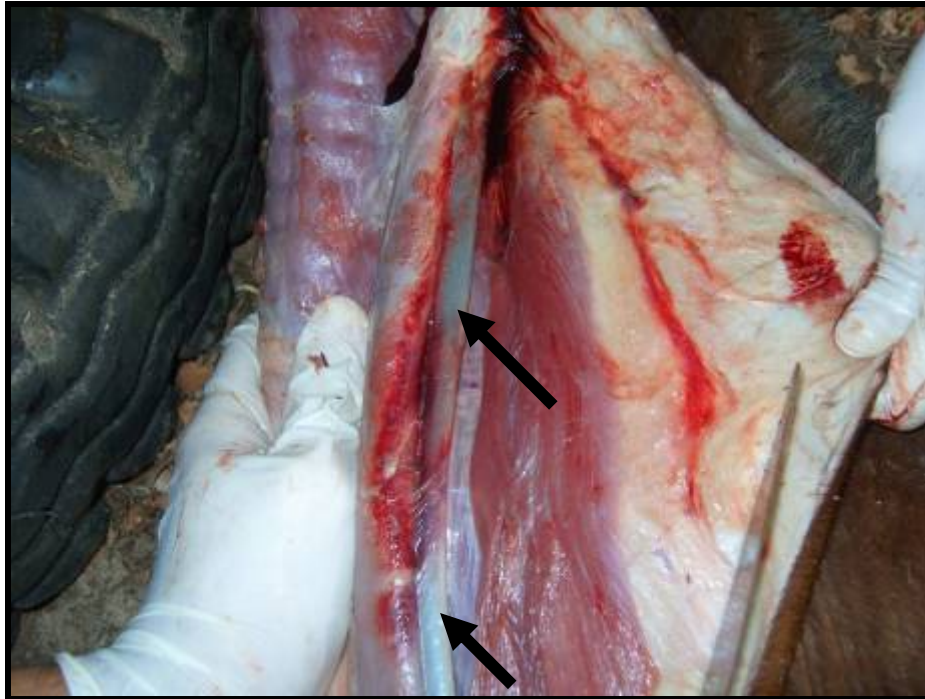
**Figura 21.** Aspectos clínicos e patológicos da intoxicação experimental por *Pteridium arachnoideum* (Dennstatiaceae) em equinos. Equino nº.1. Veia jugular ingurgitada (seta). Morte no 15º dia de experimento.



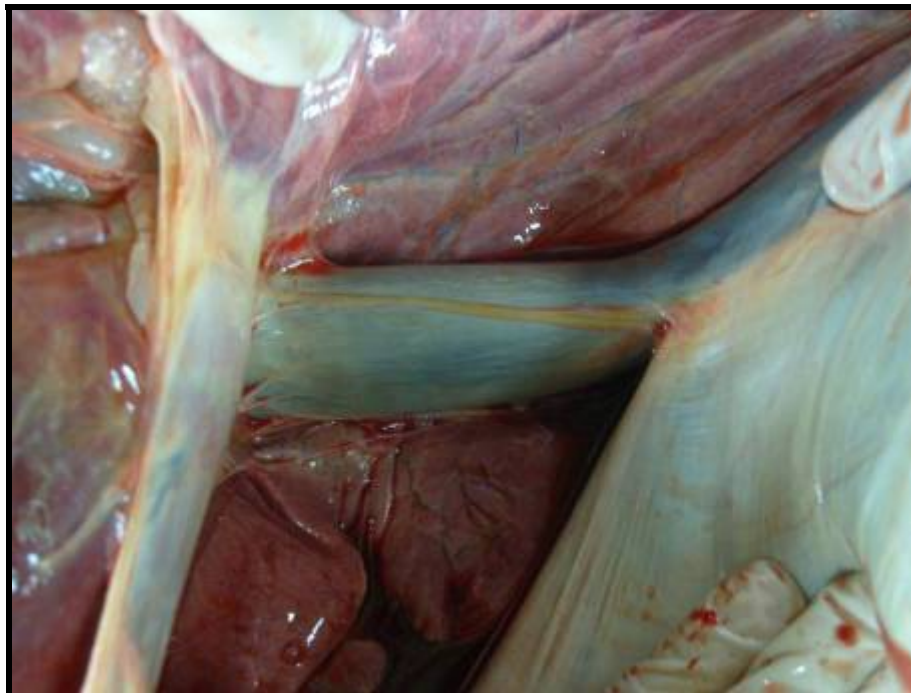**Figura 22.** Aspectos clínicos e patológicos da intoxicação experimental por *Pteridium arachnoideum* (Dennstatiaceae) em equinos. Equino nº.2. Edema subcutâneo da região ventral (setas). Morte no 26º dia de experimento.



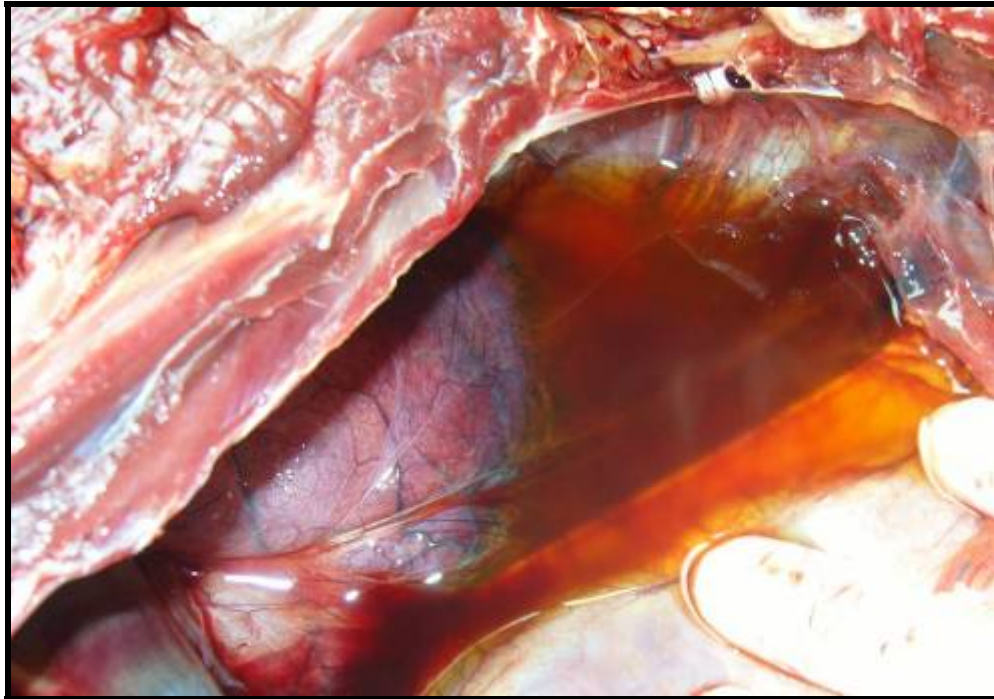
**Figura 23.** Aspectos clínicos e patológicos da intoxicação experimental por *Pteridium arachnoideum* (Dennstatiaceae) em equinos. Equino nº.1. Moderado hidroperitônio percebido no momento da abertura da cavidade abdominal. Morte no 15º dia de experimento.



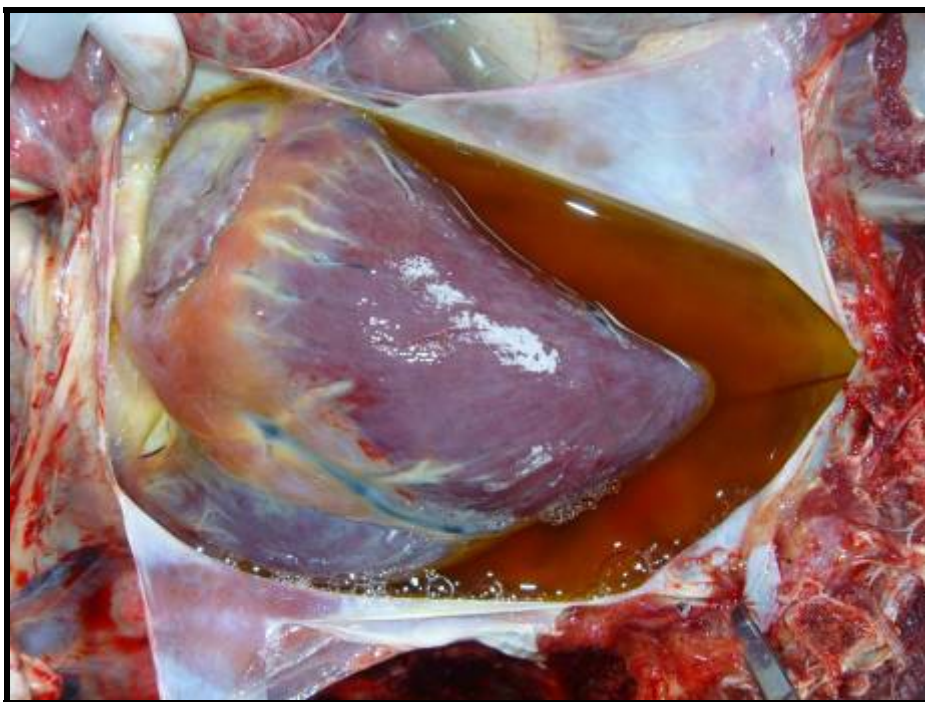**Figura 24.** Aspectos clínicos e patológicos da intoxicação experimental por *Pteridium arachnoideum* (Dennstatiaceae) em equinos. Equino nº.2. Jugular ingurgitada (setas). Morte no 26º dia de experimento.



**Figura 25.** Aspectos clínicos e patológicos da intoxicação experimental por *Pteridium arachnoideum* (Dennstatiaceae) em equinos. Equino nº.2. Veia cava caudal ingurgitada. Morte no 26º dia de experimento.

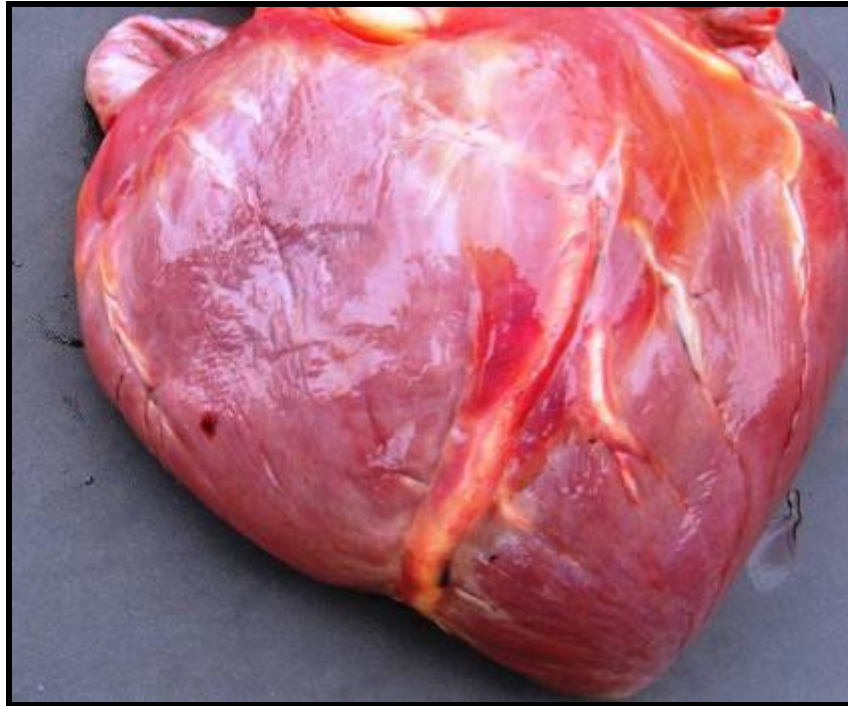


**Figura 26.** Aspectos clínicos e patológicos da intoxicação experimental por *Pteridium arachnoideum* (Dennstatiaceae) em equinos. Equino nº.1. Hidrotórax. Morte no 15º dia de experimento.

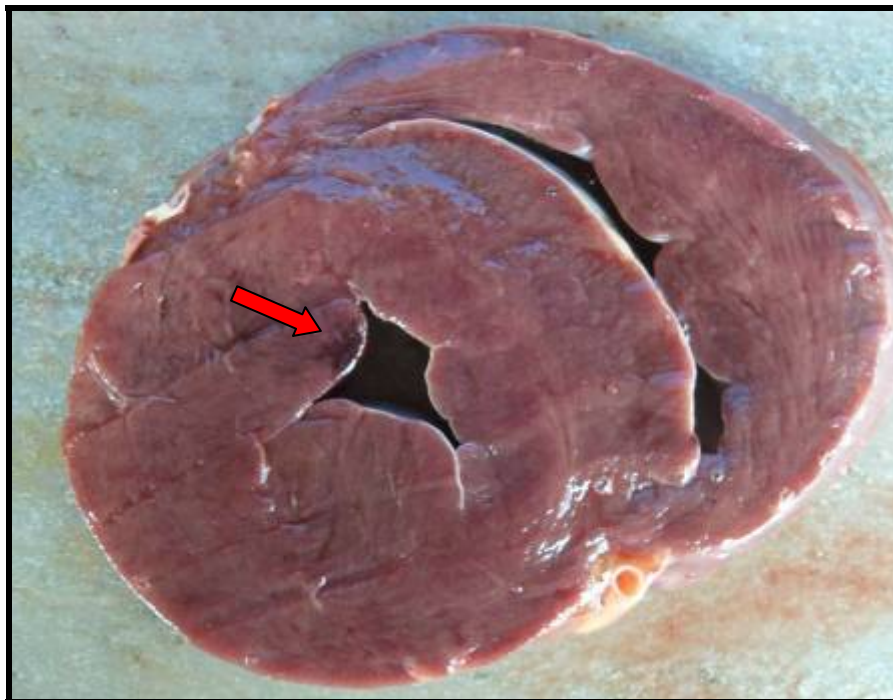


**Figura 27.** Aspectos clínicos e patológicos da intoxicação experimental por *Pteridium arachnoideum* (Dennstatiaceae) em equinos. Equino nº.2. Hidropericárdio, 340 ml. Notar atrofia serosa da gordura. Morte no 26º dia de experimento.

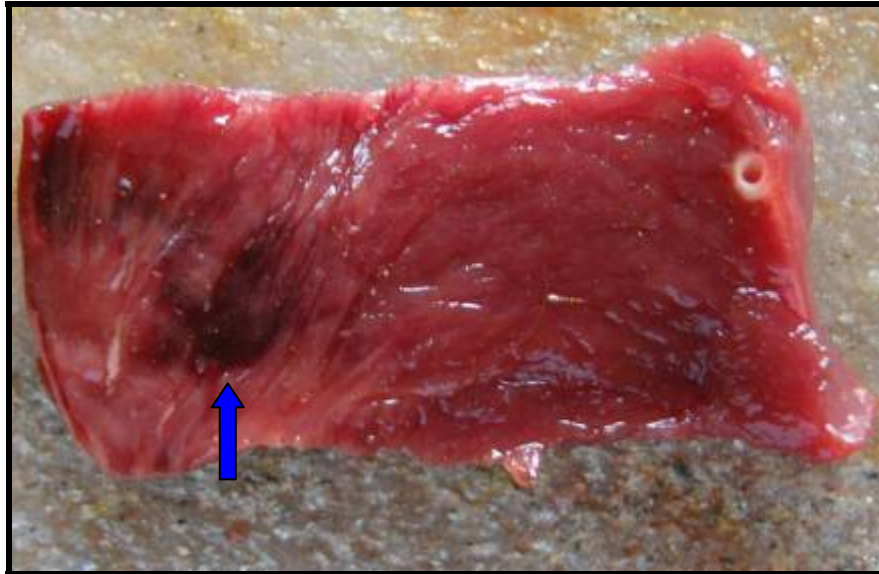




**Figura 28.** Aspectos clínicos e patológicos da intoxicação experimental por *Pteridium arachnoideum* (Dennstatiaceae) em equinos. Equino n°.1. Dilatação da câmara direita do coração e hemorragia petequial no epicárdio. Notar atrofia serosa da gordura. Morte no 15° dia de experimento.



**Figura 29.** Aspectos clínicos e patológicos da intoxicação experimental por *Pteridium arachnoideum* (Dennstatiaceae) em equinos. Equino n°.1. Áreas escurecidas no miocárdio (seta). Morte no 15° dia de experimento.



**Figura 30.** Aspectos clínicos e patológicos da intoxicação experimental por *Pteridium arachnoideum* (Dennstatiaceae) em equinos. Equino n°.2. Áreas escurecidas no miocárdio. A direita uma ramo da artéria coronária. Notar áreas pálidas ao redor das áreas mais escuras (seta). Fragmento coletado para exame histopatológica. Morte no 26° dia de experimento.

#### 4.2.7 Achados histopatológicos

**Equino n°.1.** Foram visualizados principalmente processos congestivos. Rins apresentaram congestão da região medular e dos glomérulos, pulmões acentuadamente congestos. Os demais órgãos não exibiram alterações dignas de nota.

**Equino n°.2.** Foram visualizados processos congestivos e hemorrágicos. Rins moderadamente congestos, sobretudo na região medular e nos glomérulos, pulmões e baço acentuadamente congestos, fígado levemente congesto, e coração com grandes áreas de hemorragia no miocárdio e endocárdio.

**Equino n°.4.** Foram visualizados processos congestivos e hemorrágicos. Rins moderadamente congestos, principalmente na região medular. Pulmão, baço e fígado igualmente congestos com intensidade moderada. Áreas com hemorragia no miocárdio e endocárdio.

**Tabela 2.** Resumo dos resultados dos experimentos com *Pteridium arachnoideum* em equinos (continua)

Equino	Concentração da dieta com <i>Pteridium arachnoideum</i>	Morte após o começo da ingestão da mistura	Manifestações clínicas (Evolução Clínica)	Achados de Necropsia	Histopatologia
Nº.1	50%	15º dia	Apatia progressiva, hiporexia a anorexia, diarreia, sonolência, relutância em se movimentar, incapacidade de manter-se em estação, decúbito, veia jugular ingurgitada (+), taquicardia progressiva, arritmias cardíacas (++) , dispnéia (+), episódios de espasticidade muscular com opistótono, auscultação estertorosa pulmonar (+), tremores musculares (++) , tenesmo, movimentos de pedalagem, mucosas cianóticas (+), coma e morte.	<b>Externamente:</b> Feridas na pele, estado nutricional ruim, temperatura corpórea de 36°C; <b>Internamente:</b> mucosas pálidas, gordura gelatinosa e parda (++) , ampola retal repleta de fezes ressequidas, algumas áreas escurecidas no miocárdio, áreas brancas no miocárdio, hidropericárdio (++) , dilatação do átrio e ventrículo direito com grandes coágulos nas câmaras (+), hidrotórax (++) , hidroperitônio (+) equimoses sub-endocárdicas, processos congestivos no fígado (++) , rins (++) e pulmões (++) , ingurgitamento de veias jugulares (+), mesentéricas (++) e veia cava caudal (+++), pouco conteúdo no estômago e alças intestinais.	Processos Congestivos, no rim, principalmente dos glomérulos e região medular (++) e pulmonar (+++).

**Tabela 2.** Continuação.

Nº.2	75%	26º dia	<p>Apatia progressiva, hiporexia a anorexia, diarreia, sonolência, relutância em se movimentar, incoordenação e instabilidade motora dos membros pélvicos (++) , incapacidade de manter-se em estação, queda com posição anômala dos membros pélvicos, veia jugular ingurgitada (+), taquicardia progressiva, arritmias cardíacas (++) , dispnéia (++) , episódios de espasticidade muscular com opistótono, auscultação pulmonar estertorosa (+), tremores musculares (++) , tenesmo, movimentos de pedalagem, mucosas cianóticas (+), coma e morte.</p>	<p><b>Externamente:</b> Feridas na pele, estado nutricional ruim, temperatura corpórea de 36.5°C;</p> <p><b>Internamente:</b> mucosas cianóticas (+), gordura gelatinosa e parda (++) , ampola retal repleta de fezes ressequidas, áreas escurecidas no miocárdio, hidropericárdio (+++), hidrotórax (+), equimoses sub-endocárdicas, dilatação do átrio e ventrículo direito com grandes coágulos nas câmaras (+), processos congestivos no fígado (++) , rim (++) e pulmão (++) , ingurgitamento de veias jugulares (+), cava caudal (++) e mesentéricas (++) , coleção de líquido translúcido entre o cérebro e a dura mater (+), pouco conteúdo no estômago e alças intestinais.</p>	<p>Processos congestivos nos rins, principalmente dos glomérulos e região medular (++) , pulmões (+++), baço (+++) e fígado (+). Grandes áreas de hemorragia no miocárdio e endocárdio.</p>
------	-----	---------	---	--	---

**Tabela 2.** Continuação.

---

Nº.4	50%	57º dia	Apatia progressiva, hiporexia a anorexia, diarreia, sonolência, relutância em se movimentar, incapacidade de manter-se em estação, veia jugular ingurgitada (+), taquicardia progressiva, arritmias cardíacas (++) , dispnéia (+), episódios de espasticidade muscular, opistótono, tremores musculares do músculo do pescoço e membros (++) , tenesmo, movimentos de propulsão, mucosas cianóticas (+), coma e morte.	<b>Externamente:</b> Feridas na pele, estado nutricional ruim, temperatura corpórea de 36°C; <b>Internamente:</b> mucosas pálidas (+), gordura gelatinosa e parda (++) , ampola retal repleta de fezes ressequidas, áreas escurecidas no miocárdio, hidropericárdio (+++), hidrotórax (+), equimoses sub-endocárdicas, dilatação do átrio e ventrículo direito (+) com grandes coágulos nas câmaras, processos congestivos no fígado (+++), rins (++) e pulmões (++) , ingurgitamento de veias jugulares (+) e mesentéricas (+) e veia cava caudal (++) , pouco conteúdo no estômago e alças intestinais.	Processos congestivos nos rins, principalmente dos região medular (++) , pulmões (++) , baço (++) e fígado (++) .Áreas de hemorragia no miocárdio e endocárdio.
------	-----	---------	--	--	---

---

(+) leve; (++) moderado; (+++) acentuado.

## 5 DISCUSSÃO

### 5.1 Adaptação à Dieta com *P. arachnoideum* e Tempo de Ingestão

Os animais que se adaptaram a dieta (equinos nº.1, 2 e 4), com a adição de açúcar, não eram provenientes de regiões invadidas por samambaia, ao passo que o equino nº.3, que não se adaptou a dieta, nasceu e foi criado em região intensamente invadida pela samambaia. O fato da samambaia não possuir boa palatabilidade (BLOOD; HENDERSON; RADOSTITS, 1983; JUBB; HUXTABLE, 1993), pode ter contribuído para que este animal recusasse a dieta mesmo com grande quantidade de açúcar refinado; contudo a aceitação da dieta pelos outros animais do experimento mostra que o equino nº.3 pode ter desenvolvido aversão à planta no período em que foi mantido em pastagens invadidas pela planta. Paradoxalmente a este fato os equinos nº.1 e 2 se adaptaram bem a dieta, principalmente o equino nº.2, que dava preferência ao consumo da brotação da samambaia verde a dieta fornecida contendo capim elefante picado e feno de samambaia. Convém dizer que o vício induzido pela samambaia é conhecido em bovinos (TOKARNIA; DÖBEREINER; PEIXOTO, 2000).

### 5.2 Quadro Clínico Geral

Em nossos experimentos não observamos os **sinais neurológicos** clássicos descritos na literatura como incoordenação progressiva (CATCOOT; SMITHCORS, 1972; EVANS; EVANS; ROBERTS, 1951; FERNANDES et al., 1990; JUBB; HUXTABLE, 1993), membros afastados com o dorso arqueado (CLARKE; CLARKE, 1967; EVANS; EVANS; ROBERTS, 1951), membros cruzados e andar cambaleante (BLOOD; HENDERSON; RADOSTITS, 1983; DINIZ; BASILE; CAMARGO, 1984), no entanto, os equinos nº.1 e 2 apresentaram-se incoordenados, no 14º e 24º dias até o dia da morte, respectivamente, sintoma este que desaparecia quando os animais caminhavam por 100 a 200 metros. O equino nº.2 apresentou no 25º dia afastamento dos membros posteriores e queda, aparentemente, devido a falta de equilíbrio e incapacidade de sustentar seu próprio peso. Por outro lado, diversos sinais clínicos observados no presente estudo tais como apatia, letargia, hiporexia progressiva, anorexia, perda progressiva de peso, arritmia cardíaca, opistótono, dispnéia, sudorese, queda com agitação e incapacidade de se levantar, seguidos de morte são descritos em casos de intoxicação experimental e natural por *P. aquilinum* em equinos (BLOOD; HENDERSON; RADOSTITS, 1983; CATCOOT; SMITHCORS, 1972; DINIZ; BASILE; CAMARGO, 1984; CLARKE; CLARKE, 1967; EVANS; EVANS; ROBERTS, 1951; FERNANDES et al., 1990; JUBB; HUXTABLE, 1993).

A **planta dessecada** manteve sua toxicidade, uma vez que foi capaz de provocar sinais clínicos. De fato, Tokarnia, Döbereiner e Peixoto (2000) asseguraram que mesmo dessecada, a planta ainda mantém sua toxidez. Evans, Evans e Roberts (1951) também comprovaram a toxidez da planta dessecada ao reproduzirem a intoxicação em equinos, que neste caso, apresentou sinais neurológicos de incoordenação motora grave ao ponto do animal não conseguir manter-se de pé. Para estes autores, a atividade da enzima tiaminase presente na samambaia, pode ser usado como método bastante efetivo para o estudo experimental de deficiência de tiamina.

A **deficiência de tiamina** determinada pela samambaia em equinos é capaz de induzir sinais clínicos semelhantes aos que ocorrem na avitaminose B<sub>1</sub> do homem (beribéri). Alterações do sistema nervoso como fraqueza das pernas, incapacidade de se levantar, quando em posição de agachamento (WHO, 1999), podem ser comparadas com a incapacidade do equino não sustentar-se de pé, cair e não conseguir reerguer-se. Além disso, a incoordenação motora ou o andar cambaleante apresentada pelos equinos intoxicados pela samambaia, ou

seja, com avitaminose B<sub>1</sub> clínica (BLOOD; HENDERSON; RADOSTITS, 1983; CATCOOT; SMITHCORS, 1972; CLARKE; CLARKE, 1967; DINIZ; BASILE; CAMARGO, 1984; EVANS; EVANS; ROBERTS, 1951; FERNANDES et al., 1990; JUBB; HUXTABLE, 1993), também podem ser correlacionados com os sinais clínicos apresentados na avitaminose B<sub>1</sub> humana (WHO, 1999).

As alterações do sistema cardiovascular são notavelmente similares ao que ocorre com o homem do ponto de vista das alterações do ritmo cardíaco (taquicardia). WHO (1999) cita que em casos graves de deficiência de vitamina B<sub>1</sub> em humanos, é notado aumento do lado direito do coração, assim como o observado em nossos experimentos. “Shoshin” é o termo utilizado para pacientes com beribéri que apresentam, principalmente, a forma úmida da enfermidade caracterizada por insuficiência cardíaca congestiva, efusões cavitárias, mucosas cianóticas, aumento de fígado e coração, sinais de congestão pulmonar, aumento do som do coração, pulso rápido e morte súbita. Nos casos da intoxicação dos animais, principalmente nas últimas 48 horas de vida, foram percebidos sinais clínicos muito semelhantes aos observados na enfermidade súbita em humanos anteriormente mencionados. É possível que equinos na fase agônica da intoxicação tenham alterações fisiológicas no sistema cardiovascular, assim como humanos acometidos por beribéri úmido (“Shoshin”). Fernandes et al. (1990) afirmam que sinais clínicos cardíacos são os primeiros que evidenciam a deficiência de tiamina em equinos.

As alterações de apetite (hiporexia e anorexia) observadas em animais experimentais são descritas por diversos autores (BLOOD; HENDERSON; RADOSTITS, 1983; CATCOOT; SMITHCORS, 1972; CLARKE; CLARKE, 1967; DINIZ; BASILE; CAMARGO, 1984; EVANS; EVANS; ROBERTS, 1951; FERNANDES et al., 1990; JUBB; HUXTABLE, 1993) e em humanos (WHO, 1999). Curiosamente os animais apresentaram constipação e fezes ressequidas na ampola retal e segmentos distais do cólon. Estas alterações não são descritas em casos naturais ou mesmo experimentais em equinos, mas são descritas no homem com avitaminose B<sub>1</sub> (Ibid.).

É interessante mencionar que os sinais clínicos apresentados por equinos e bovinos intoxicados de forma natural e experimental por *P. aquilinum* diferem consideravelmente. A intoxicação por *P. arachnoideum* em bovinos é capaz de provocar síndrome hemorrágica, hematúria e/ou carcinoma nas vias digestivas superiores em bovinos (TOKARNIA; DÖBEREINER; PEIXOTO, 2000) Já os equinos apresentam marcados sinais neurológicos e distúrbios cardiovasculares (BLOOD; HENDERSON; RADOSTITS, 1983; CATCOOT; SMITHCORS, 1972; CLARKE; CLARKE, 1967; DINIZ; BASILE; CAMARGO, 1984; EVANS; EVANS; ROBERTS, 1951; FERNANDES et al., 1990; JUBB; HUXTABLE, 1993). Essa diferença pode ser explicada, possivelmente, devido à produção de vitamina B<sub>1</sub> nos equinos ser menor do que a concentração de tiaminase presente na samambaia, o que resulta na redução da concentração de tiamina e com conseqüente manifestação de sinais clínicos, cuja intensidade é diretamente associada ao grau de hipovitaminose. Diferentemente, dos equinos, os bovinos são capazes de produzir naturalmente grandes quantidades das vitaminas do complexo B no rúmen (JONES; HUNT; KING, 2000), inclusive a tiamina; desta forma, a tiaminase presente na samambaia é insuficiente para clivar todas as moléculas de tiamina ali produzidas. Sendo assim, o princípio radiomimético se sobressai na intoxicação desta espécie (TOKARNIA; DÖBEREINER; PEIXOTO, 2000).

Na literatura existem diversos dados referentes à clínica e patologia da deficiência de vitamina B<sub>1</sub> em várias espécies animais como suínos, carnívoros (cães, gatos, martas e raposas), aves, equinos e ruminantes. Embora existam particularidades no quadro clínico-patológico, alguns sintomas de hipovitaminose B<sub>1</sub> são comuns as diferentes espécies animais, inclusive o homem. Em todos os casos são observados sinais neurológicos, alterações cardiovasculares e edema.

Em aves, essa deficiência determina o aparecimento de opistótono, posição anômala das patas, flexão dos joelhos, incoordenação e, frequentemente fraqueza muscular definitiva evidenciada pela incapacidade das aves em suportar seu peso (SWANK; BESSEY, 1941). Equinos apresentam manifestações semelhantes, que puderam ser evidenciadas neste experimento, bem como em casos naturais e experimentais de deficiência de tiamina secundária a intoxicação por samambaia descritos na literatura (BLOOD; HENDERSON; RADOSTITS, 1983; CATCOOT; SMITHCORS, 1972; CLARKE; CLARKE, 1967; DINIZ; BASILE; CAMARGO, 1984; EVANS; EVANS; ROBERTS, 1951; FERNANDES et al., 1990; JUBB; HUXTABLE, 1993). Por outro lado, suínos não apresentam os sintomas neurológicos típicos observados em monogástricos; observam-se apenas sinais de apatia, anorexia e crescimento retardado (EVANS, 1963). Já os carnívoros apresentam uma diversidade de sintomas, que incluem anorexia, êmese, depressão, posição de cavalete, ataxia, paresia espástica, andar em círculos, convulsões, fraqueza muscular, decúbito, opistótono, coma e morte (EVANS; CARLSON; GREEN, 1942; MCGAVIN; ZACHARY, 2007) que de em parte, assemelham-se aos sinais clínicos apresentados pelos equinos desse estudo, sobretudo anorexia, depressão, paresia espástica, convulsões, fraqueza muscular, decúbito, opistótono, coma e morte. Cabe ressaltar que depressão, posição de cavalete e ataxia também já foram descritas em casos de intoxicação de equinos por *P. aquilinum* (BLOOD; HENDERSON; RADOSTITS, 1983; CATCOOT; SMITHCORS, 1972; CLARKE; CLARKE, 1967; DINIZ; BASILE; CAMARGO, 1984; EVANS; EVANS; ROBERTS, 1951; FERNANDES et al., 1990; JUBB; HUXTABLE, 1993).

Outros autores descrevem ainda em equinos intoxicados natural (DINIZ; BASILE; CAMARGO, 1984) ou experimentalmente (EVANS; EVANS; ROBERTS, 1951) por samambaia, marcada emaciação, o que pode ser claramente evidenciado neste estudo, uma vez que, em média, os equinos perderam 48 kg de peso durante o experimento. A WHO (1999) relata ainda que humanos com deficiência de vitamina B<sub>1</sub> exibem atrofia muscular e perda de peso, entre outros sinais clínicos.

Não foram evidenciados sinais de alterações na frequência respiratória dos equinos deste experimento conforme observado em outros estudos (EVANS; EVANS; ROBERTS, 1951; FERNANDES et al., 1990). Diniz, Basile e Camargo (1984) descrevem aumento da frequência respiratória durante a evolução clínica da intoxicação em mulas. Apesar de não ter sido observado o aumento da frequência respiratória nos animais, clinicamente foi notado que havia dispnéia, sobretudo, na fase agônica. Os animais pareciam ter dificuldade de inspiração, principalmente após tentarem se levantar ou após os espasmos musculares clônicos. Evans, Evans e Roberts (1951) também fizeram menção à respiração laboriosa dos animais em decúbito quando se encontravam em colapso, em especial, após esforço.

Trabalhos anteriores sobre a intoxicação de equinos com samambaia reportaram diminuição (MULLER, 1897 apud EVANS; EVANS; ROBERTS, 1951) ou aumento da frequência cardíaca (HADWEN; BRUCE, 1920 apud EVANS; EVANS; ROBERTS, 1951). No experimento realizado por Evans, Evans e Roberts (1951) durante o primeiro ciclo de intoxicação houve inquestionável aceleração da frequência cardíaca e arritmia, entretanto no segundo ciclo houve clara diminuição da frequência, seguida de taquicardia e arritmia. Os mesmos autores observaram em casos que ocorrem a campo, que usualmente há bradicardia, exceto quando os sintomas são severos e cursam com taquicardia. Em nossos experimentos observamos ambas as alterações do ritmo cardíaco, exibidas por diferentes animais. Foi observada, no equino nº.1, bradicardia seguida de taquicardia assim como descrevem Clarke e Clarke (1967), Evans, Evans e Roberts (1951). Os equinos nº.2 e 4 apresentaram frequências cardíacas dentro do padrão de normalidade até as últimas 48 horas que antecederam a morte, quando foi verificado marcado aumento da frequência. Em um experimento realizado anteriormente no Brasil, Fernandes et al. (1990) relatam que houve, logo na primeira semana



discreto aumento de frequência cardíaca, acompanhada de alteração do ritmo cardíaco, que foi progressiva até a morte do animal. A nosso ver, o aumento da frequência cardíaca pode ser atribuída a um efeito compensatório a vasodilatação periférica secundária a deficiência de tiamina, que será discutido mais a frente.

Em contraste ao o que ocorre em bovinos, os equinos intoxicados com samambaia mantêm a temperatura corpórea constante assim como evidenciado neste experimento e é descrito por outros autores (FERNANDES et al., 1990; HADWEN; BRUCE, 1920 apud EVANS; EVANS; ROBERTS, 1951). Evans, Evans e Roberts (1951) observaram aumento da temperatura somente durante a primeira etapa experimental. Os autores atribuíram a variação de temperatura a uma complicação de origem desconhecida, principalmente pelo fato de terem sido observadas, ao mesmo tempo, alterações no leucograma. Catcoot e Smithcors (1972) afirmam que a temperatura corporal se mantém normal ou sub-normal. Já Clarke e Clarke (1967) descrevem que durante a fase agônica pode haver hipertremia. A temperatura retal é um fator importante para o diagnóstico da intoxicação aguda por samambaia em bovinos (TOKARNIA; DÖBEREINER; PEIXOTO, 2000). Em equinos o aumento de temperatura é um importante parâmetro para realizar o diagnóstico diferencial com as encefalomyelites, associada à ausência de resposta a terapia com tiamina (BLOOD; HENDERSON; RADOSTITS, 1983).

### **5.3 Avaliação Hematológica**

Alguns autores informam que não há alterações significativas na hematologia dos equinos intoxicados por *P. aquilinum* (DINIZ; BASILE; CAMARGO, 1984; HADWEN; BRUCE, 1920 apud EVANS; EVANS; ROBERTS, 1951). No presente trabalho os equinos nº.2 e 4 obtiveram resultados semelhantes aos observados por Catcoot e Smithcors (1972) e Evans, Evans e Roberts (1951) que mencionam alterações hematológicas relacionadas com anemia e trombocitopenia. O equino nº.1 apresentou parâmetros hematológicos normais o que corrobora com o descrito por Diniz, Basile e Camargo (1984) e Hadwen e Bruce (1920 apud EVANS; EVANS; ROBERTS, 1951). O equino nº.4 apresentou anemia, quadro também descrito por Catcoot e Smithcors (1972) e Evans, Evans e Roberts (1951). Fernandes et al. (1990) descreveram ausência de sinais de anemia em animais experimentais, assim como visto nos equinos nº.1 e 2 deste experimento. Não foi evidenciada leucocitose como descrita por Evans, Evans e Roberts (1951). Os equinos nº.2 e nº.4 apresentaram trombocitopenia, como relatado por Catcoot e Smithcors (1972) e Evans, Evans e Roberts (1951). Adicionalmente, Fernandes et al. (1990) mencionam que um dos dois cavalos experimentais apresentou trombocitopenia. Este fato foi atribuído à baixa concentração de samambaia/dia na dieta. Esses autores acreditam que a diminuição do número total de plaquetas deste animal pode estar relacionada com a intoxicação.

### **5.4 Bioquímica sérica**

#### **5.4.1 Avaliação da tiamina**

São escassos dos dados referentes a dosagens de tiamina em animais intoxicados por *P. aquilinum*. A análise sequencial realizada no presente estudo, evidenciou marcada redução da concentração de tiamina sérica, em todos os animais durante o período experimental. Essas observações corroboram com as de Evans, Evans e Roberts (1951) que no primeiro ciclo experimental observou valores de tiamina reduzidos, de 8,5 µg/100ml para 2,5 µg/100ml. Após a terapia com tiamina, com injeções por via subcutânea, os níveis alcançaram 11,5 µg/100ml. Neste ponto toda sintomatologia relacionada com a deficiência desapareceu de

forma gradativa. Evans, Evans e Roberts (1951) observaram, no segundo ciclo experimental uma pronta diminuição dos valores de tiamina após a interrupção do tratamento com tiamina; estes eram de 11,5 µg/100ml e terminaram em 2,8 µg/100ml, quando o animal morreu.

A deficiência de tiamina é classificada com erro de metabolismo adquirido (WHO, 1999) o que resulta em disfunção do ciclo energético de Krebs e invariavelmente a depleção de ATP. A deficiência de tiamina atua de forma indireta em várias reações no organismo, como a descarboxilação oxidativa (ciclo de Krebs) e atividades de transcetolização. A tiamina é fundamental para a formação de uma coenzima relacionada ao ciclo de Krebs denominada pirofosfato de tiamina (PPT). A PPT, por sua vez é fundamental para a ação de uma outra enzima, que participa ativamente no metabolismo da glicose no ciclo de Krebs, denominada complexo piruvato desidrogenase. A função desta última enzima é transformar o piruvato, proveniente da glicólise, em Acetil-CoA, que inicia a primeira reação de descarboxilação oxidativa no ciclo de Krebs. Portanto sem a formação da PPT, indiretamente não há atividade do ciclo de Krebs. Plantas tóxicas que causam “morte súbita”, por afetarem o coração, também possuem mecanismo de ação na inibição do ciclo de Krebs. É possível que inibição da produção de ATP seja aguda e, o que justifica a ausência de lesões na necropsia (TOKARNIA; DÖBEREINER; PEIXOTO, 2000). Provavelmente os animais intoxicados pela samambaia têm perda da função do ciclo de Krebs de forma gradativa, diferentemente das plantas que causam “morte súbita”, até o ponto de ocorrer à depleção da vitamina B<sub>1</sub> suficiente para manter a produção de ATP mínima compatível com a vida do animal. Este fato poderia explicar os sinais clínicos de insuficiência cardíaca congestiva observados nos animais, pela quantidade insuficiente de ATP produzida, levando ao colapso na produção de energia e consequentemente morte do animal. Fernandes et al. (1990) apontam que a morte dos equinos, intoxicados pela samambaia, é causada por insuficiência cardíaca, à semelhança com o descrito por outros autores (CLARKE; CLARKE, 1967; DINIZ; BASILE; CAMARGO, 1984; EVANS; EVANS; ROBERTS, 1951; FERNANDES et al. 1990), além disso, acreditam que a insuficiência vascular, ocorre como consequência a deficiência metabólica da musculatura lisa vascular (FERNANDES et al. 1990). Tal insuficiência metabólica poderia ainda explicar os sinais clínicos observados neste experimento como o tenesmo e a retenção fecal na ampola retal, em decorrência da diminuição do peristaltismo. Em humanos, sabe-se que a deficiência de tiamina tem como consequência vasodilatação periférica, associado com os aumento dos *shunts* arteriovenosos e alteração importante da microcirculação, possivelmente pelo mecanismo proposto por Fernandes et al. (1990) de déficit metabólico da musculatura lisa dos vasos, principalmente artérias. Estas alterações, segundo Smithline (2007), podem elevar a pressão venosa periférica e a retenção renal de sódio e água, devido ao menor fluxo sanguíneo para os rins, podendo-se estabelecer o edema, mesmo na ausência de evidências claras de insuficiência cardíaca.

A deficiência de vitamina B<sub>1</sub> prejudica o metabolismo da glicose no SNC, o que interfere diretamente na função dos sistemas enzimáticos intracelulares dependentes de PPT. A maioria do ATP no SNC é gerada por glicólise pela via pentose fosfato e a transcetolase, uma enzima encontrada em células gliais. A tiamina atua como co-fator para essa enzima, sua carência resulta em comprometimento da glicólise e da produção de ATP nestas células nervosas. Devido ao fato do sistema nervoso ser altamente dependente de glicose, a transcetolase das células gliais desenvolvem papel importante no metabolismo neural (SANT’ANA et al., 2009). Os sinais neurológicos observados em equinos possivelmente estão relacionados com a diminuição da atividade da enzima transcetolase e via das pentoses fosfato dependente da PPT. Em adição a WHO (1999) afirmam que a tiamina desempenha um papel importante nos impulsos nervosos.

#### 5.4.2 Avaliação do Ácido Pirúvico

Paralelamente ao decréscimo da concentração de tiamina houve claro aumento nos níveis de ácido pirúvico sérico, conforme relatado por Evans, Evans e Roberts (1951). Este fato deve-se a inatividade enzimática dependente de tiamina. Como consequência ao déficit vitamínico, há diminuição da atividade do ciclo de Krebs, por falta de Acetil-CoA e finalmente o acúmulo de piruvato ou ácido pirúvico no sangue.

#### 5.5 Avaliação Eletrocardiográfica

Fernandes et al. (1990) observaram já na primeira semana alterações significativas no eletrocardiograma na intoxicação experimental de equinos com samambaia, mesmo em doses pequenas (10g/kg). Essas alterações consistiram em infra e supra desníveis no segmento *S-T*, que indicam, segundo os autores, desequilíbrio hidroeletrólítico ou hipóxia do miocárdio. No presente estudo, diferentemente, as análises eletrocardiográficas forneceram resultados relevantes somente nas últimas 48 horas e não revelaram alterações no segmento *S-T*. As alterações encontradas foram inversões da onda *P* de acordo como foi visto em experimentos realizados na Inglaterra (EVANS; EVANS; ROBERTS, 1951). As ondas *T* se apresentaram muito profundas, mais que 25% do tamanho da onda *R*, nas últimas 24 horas, bem como alterações de onda *Q* durante o experimento, que igualmente foram vistas em trabalhos experimentais. Estas alterações são compatíveis com insuficiência ou hipóxia do miocárdio segundo Evans, Evans e Roberts (1951). Em adição verificou-se alternância elétrica, evidenciada por diferentes tamanhos de onda *R*, o que indica a presença de hidropericárdio. Em todos os exames de eletrocardiografia realizados durante trabalhos experimentais (EVANS; EVANS; ROBERTS, 1951; FERNANDES et al., 1990), foram apuradas alterações sugestivas de hipóxia do miocárdio e consequentemente insuficiência miocárdica, embora de maneiras diferentes como por exemplo alterações no segmento *S-T* (FERNANDES et al., 1990) e aumento da profundidade das ondas *T* (EVANS; EVANS; ROBERTS, 1951). As alterações eletrocardiográficas correspondentes com hipóxia do miocárdio podem estar relacionadas com a insuficiência cardíaca congestiva associada à intoxicação por *P. arachnoideum* em equinos. O débito cardíaco alterado devido ao processo congestivo pode prejudicar a irrigação do miocárdio. É possível que as arritmias observadas em casos de intoxicação podem ser explicadas pela inversão da onda *P*. Já em outros trabalhos experimentais foi verificada inversão da onda *P* concomitante com arritmias cardíacas (EVANS; EVANS; ROBERTS, 1951). A inversão da onda *P* sugere que os impulsos elétricos do coração partam de forma irregular. No presente estudo também foram verificadas inversões de onda *P*, o que sugere ritmo juncional, ou seja, os impulsos elétricos partem do nodo átrio ventricular ao invés de partirem do nodo sinusal.

#### 5.6 Achados de Necropsia

Os achados de necropsia corroboram com as alterações eletrocardiográficas que evidenciaram hidropericárdio e insuficiência miocárdica. Estas correlações também foram estabelecidas em trabalhos anteriores. Foram constatados claramente processos congestivos em diversos órgãos, principalmente nos pulmões, rins e fígado (EVANS; EVANS; ROBERTS, 1951; FERNANDES et al., 1990). Edema cavitário também constituiu um importante achado descrito em trabalhos experimentais. Os achados de necropsia indicaram insuficiência cardíaca congestiva em todos os animais deste estudo. Para Catcoot e Smithcors

(1972) e Clarke e Clarke (1967) as lesões *post-mortem* não são características na intoxicação de equinos por samambaia.

### **5.7 Achados Histopatológicos**

Os achados histopatológicos corroboraram com os descritos na literatura que descrevem alterações inespecíficas, como processos congestivos, principalmente, em vários órgãos como o fígado, pulmões e rins (DINIZ; BASILE; CAMARGO, 1984; EVANS; EVANS; ROBERTS, 1951; FERNANDES et al., 1990). Adicionalmente Diniz, Basile e Camargo (1984) observaram intenso processo congestivo no baço, assim como observado no equino nº.2. No coração foram visualizadas hemorragias miocárdicas e endocárdica no equino nº.2. Evans, Evans e Roberts (1951) descreveram perda as estruturas das miofibras, e numerosas áreas de discreta fibrose. Os autores relataram ainda processos degenerativos nas fibras de Purkinje e desaparecimento de seus núcleos. Fernandes et al. (1990) descrevem necrose coagulativa fibrilar no miocárdio. No presente estudo não foram verificadas alterações significativas no SNC, o que está de acordo com o relatado para casos naturais (DINIZ; BASILE; CAMARGO, 1984) e experimentais (EVANS; EVANS; ROBERTS, 1951) da intoxicação pela samambaia. Porém Fernandes et al. (1990) descreveram gliose e edema. Adicionalmente, os mesmos autores descrevem além de congestão hepática necrose coagulativa centro lobular e hepatite difusa discreta.

## 6 CONCLUSÕES

1. A administração das brotos de *Pteridium arachnoideum* a equinos durante períodos de 15 a 57 dias na proporção de 50 a 75% da dieta foi capaz de reproduzir um quadro clínico-patológico que pode ser atribuído a tiaminase, um dos princípios tóxicos da planta.

2. A ausência de determinados sintomas nervosos no presente experimento pode ser explicado pela evolução rápida do quadro patológico, no qual não tempo suficiente para a enzima transcetolase desempenhar a sua função biológica em escala suficiente.

3. A rápida diminuição da concentração da tiamina associada ao aumento do ácido pirúvico sérico é um indício da alta concentração de tiaminase contida na planta utilizada nesse experimento.

4. Não houve achados de necropsia e histopatológicos significativos no presente estudo.

5. A morte dos animais sobreveio por insuficiência cardíaca congestiva evidenciada por efusões cavitárias.

## 7 REFERÊNCIAS BIBLIOGRÁFICAS

- ALONSO-AMELOT, M. E. Helecho macho, salud animal y salud humana. **Rev. Fac. Agron.**, v. 16, p. 528-47, 1999.
- ALONSO-AMELOT, M. E.; CASTILHO, U.; DE JONGH, F. Passage of the bracken fern carcinogen ptaquiloside into bovine milk. **Le Lait**, v.73, p. 323-32, 1993.
- ATKINSON, T. P. Seasonal and altitudinal variation in *Pteridium aquilinum* (L.) Kunh: fornd and stand types. **New Phytology**, v. 113, p. 359-365, 1989.
- BLOOD, D. C.; HENDERSON, J. A.; RADOSTITS, O. M. **Clínica Veterinária**. 5. ed. Rio de Janeiro: G. Koogan, 1983. 910 p.
- CAMPOS, L. S. **Entender a Bioquímica**. 2. ed. Lisboa: Escolar, 1999. 683 p.
- CATCOOT, E.J.; SMITHCORS, J.F. **Equine Medicine and Surgery**. 2. ed. Santa Barbara: Wheaton, 1972. 204 p.
- CLARKE, E. G. C.; CLARKE, M. L. **Garner's Veterinary Toxicology**. 3. ed. London: Baillière, Tindall and Gassel, 1967. 477 p.
- CRUZ, G. D.; BRACARENSE, A. P. F. R. L. Toxicidade da samambaia (*Pteridium aquilinum* (L.) Kunh) para a saúde humana. **Semina: Ciências Agrárias**, v. 25, n. 3, p. 249-258, 2004.
- DINIZ, J. M. F.; BASILE, J. R.; CAMARGO, N. J. Intoxicação natural de asininos por *Pteridium aquilinum* (L.) Kuhn no Brasil. **Arq. Bras. Med. Vet. Zootec.**, v. 36, n. 5, p. 515-522, 1984.
- EVANS, C. A.; CARLOS, W. E.; GREEN, R. G. The pathology of Chastek Paralysis in foxes: a counterpart of Wernicke's hemorrhagic pollioencephalitis of man. **The American Journal of Pathology**, v. 18, n. 1, p. 79-91, 1942.
- EVANS, E. T.; EVANS, W. C.; ROBERTS, H. E. Studies of bracken fern poisoning in the horse. **Brit. Vet. J.**, v. 105, p. 175-186, 1951.
- EVANS, W. C. Bracken poisoning of farm animals. **Vet. Rec.**, v. 76, n. 13, p. 365-369, 1963.
- FELDMAN, E. B. **Essentials of clinical nutrition**. Philadelphia: F.A. Davis, 1988. 455 p.
- FERNANDES, W. R. et al. Intoxicação experimental de equinos por *Pteridium aquilinum*. **Arq. Esc. Med. Vet.**, Salvador, v. 13, n. 1, p. 112-124, 1990.
- FONTES, W. **Metabolismo dos Carboidratos: conversão de piruvato a Acetil-CoA**. [200-?]. Disponível em: <<http://www.bioq.unb.br/htm/aulas2D/piruv-acetil.htm#1241>>. Acesso em 5 mar. 2009.

GREEN, R. G. Chastek paralysis-a new disease of foxes. **Minnesota Wildlife Disease Investigation**, v. 2, p. 106-107, 1936.

HARPER, C. G. The incidence of Wernicke's encephalopathy in Australia: a neuropathological study of 131 cases. **J. Neurol. Neurosurg. Psychiatry.**, v. 46, p. 593-598, 1983.

HIRONO, I. et al. Separation of carcinogenic fraction of bracken fern. **Cancer Letters**, v. 21, p. 239-246, 1984.

JONES, T. C.; HUNT, R. D.; KING, N. W. **Patologia Veterinária**. 6. ed. São Paulo: Manole, 2000. 1415 p.

JUBB, K. V. F.; HUXTABLE, C. R. The Nervous System: Thiamine deficiency. In: JUBB, K. V. F.; KENNEDY, P. C.; PALMER, N. **Pathology of domestic Animals**. 4. ed. San Diego: Academic Press, 1993. p. 343-344.

KANEKO, J. J.; HARVEY, J. W.; BRUSS, M. L. **Clinical biochemistry of domestic animals**. 5. ed. New York: Academic Press, 1997. 932 p.

MCGAVIN, M. D.; ZACHARY, J. F. **Pathologic Basis of Veterinary Diseases**. 4. ed. San Diego: Mosby Elsevier, 2007. 1476 p.

OLLGAARD, B.; TIND, K. ***Pteridium aquilinum*: habit with rachis cross-section at lower right**. 1993. Disponível em: <<http://hardyfernlibrary.com/ferns/listSpecies.cfm?Auto=109>>. Acesso em 15 dez. 2008.

PANTRIDGE, F. J. Cardiac lesions in thiamin deficiency. **Br. Heart J.**, v. 10, p. 252-262, 1948.

PATTESON, M. W. **Equine cardiology**. Oxford: Blackwell Science, 1996. 254 p.

RIET-CORREA, F. et al. **Doenças de ruminantes e eqüídeos**. 3. ed. Santa Maria: Palotti, 2007. 2 v.

SANT'ANA, F. J. F. et al. Polioencefalomalacia em ruminantes. **Pesquisa Veterinária Brasileira**, Seropédica, v. 29, n. 9, p. 681-694, 2009.

SMITHLINE, H. A. Thiamine for the treatment of acute decompensated heart failure. **American Journal of Emergency Medicine**, v. 25, p. 124-126, 2007.

SMITH, B.L.; LAUREN, D. R.; PRAKASH, A. S. Bracken Fern (*Pteridium*): toxicity in animal and human health. **Bracken Fern: Toxicity, biology and control: International Bracken Group Conference**, 1999. p. 76-85.

SWANK, R. L.; BESSEY, O. A. Avian thiamine deficiency: characteristic symptoms and their pathogenesis. **J. Nutrition**, v. 22, p. 77-89, 1941.

TOKARNIA, C. H.; DÖBEREINER, J.; PEIXOTO, P. V. **Plantas Tóxicas do Brasil**. Rio de Janeiro: Helianthus, 2000. 310 p.

WILLIAMS, R. R. **Toward the conquest of beriberi**. Cambridge: University Press, 1961. 338 p.

WHO. Thiamine deficiency: its prevention and control in major emergencies. WHO/NHD/99.13, 1999. 52 p.

WIKIPEDIA. **O Ciclo de Krebs**. [200-?]. Disponível em: <[http://upload.wikimedia.org/wikipedia/commons/thumb/7/7f/Ciclo\\_de\\_Krebs.svg/600px-Ciclo\\_de\\_Krebs.svg.png](http://upload.wikimedia.org/wikipedia/commons/thumb/7/7f/Ciclo_de_Krebs.svg/600px-Ciclo_de_Krebs.svg.png)>. Acesso em: 5 mar. 2009.